- Copyright - Il Pensiero Scientifico Editore downloaded by IP 216.73.216.204 Sat, 12 Jul 2025, 04:19:41

Ecocardiografia tridimensionale in tempo reale. Attuali applicazioni, vantaggi e limiti per lo studio del ventricolo sinistro

Donato Mele, Eustachio Agricola, Maurizio Galderisi, Susanna Sciomer, Stefano Nistri, Piercarlo Ballo, Simona Buralli, Antonello D'Andrea, Arcangelo D'Errico, Maria Angela Losi, Sergio Mondillo

a nome del Gruppo di Studio di Ecocardiografia della Società Italiana di Cardiologia

Key words:
Left ventricle; Myocardial dyssynchrony; Three-dimensional echocardiography.

In the last decades the introduction and development of echocardiography allowed a significant improvement in the diagnosis as well as in the morphological and functional evaluation of several heart diseases, and today many therapeutic decisions are taken based on the results of the echocardiographic examination. One of the most important development in the field of echocardiography is three-dimensional imaging, which has evolved from the slow and labor-intense off-line reconstruction techniques to the faster and simpler real-time volumetric imaging, which has the potential to be integrated in routine clinical practice. One of the major proven advantages of real-time three-dimensional echocardiography is the evaluation of left ventricular volume, mass and function, which is achieved by eliminating the need for geometric modeling and the errors caused by foreshortened views. In this review we discuss the state-of-the-art and anticipate future developments of real-time three-dimensional echocardiography that are relevant to its application to the left ventricle.

(G Ital Cardiol 2009; 10 (8): 516-532)

© 2009 AIM Publishing Srl

Ricevuto il 16 giugno 2008; nuova stesura il 25 agosto 2008; accettato il 27 agosto 2008.

Per la corrispondenza:

Dr. Donato Mele

U.O. di Cardiologia
Azienda Ospedaliera Universitaria
Corso Giovecca, 203
44100 Ferrara
E-mail:
donatomele@libero.it

Introduzione

Sono passati circa 14 anni da quando, nel 1995, è apparsa in questo Giornale una delle prime rassegne dedicate all'ecocardiografia tridimensionale (3D) e alle sue applicazioni per lo studio del ventricolo sinistro[1]. Da allora molti progressi sono stati fatti. Dai complessi sistemi di ricostruzione 3D di immagini bidimensionali (2D) si è passati all'acquisizione 3D in tempo reale (RT) o *live*, superando così la necessità di disporre di apparecchiature esterne per la localizzazione spaziale delle immagini; inoltre, mentre in precedenza era possibile solo la traccia manuale dei bordi endocardici in un numero elevato di immagini 2D, oggi sono disponibili software avanzati per il riconoscimento automatico o semiautomatico dei bordi interni del ventricolo che hanno la potenzialità di rendere l'analisi quantitativa dei volumi cavitari e della funzione ventricolare più semplice, più veloce e più facile.

In questi ultimi anni molti studi hanno confrontato i risultati ottenuti con l'eco 3D-RT con quelli forniti da altre metodiche di imaging ed in particolare dalla risonanza magnetica (RM), considerata come tecnica *gold standard*. Grazie a questi studi sono oggi disponibili una serie di dati sull'accuratezza diagnostica, la riproducibilità ed il potenziale applicativo dell'eco 3D-RT per la valutazione della funzione ventricolare sinistra globale e regionale, della massa miocardica e della dissincronia cardiaca. Riteniamo pertanto opportuna una nuova rassegna sull'argomento.

Premesse tecnologiche

L'ecocardiografia 3D-RT consente l'acquisizione diretta di un insieme di dati volumetrici con sistemi che usano trasduttori *phased-array* a matrice[2-4] (Figure 1 e 2). Dai dati volumetrici acquisiti possono essere estratte più sezioni 2D, le quali possono essere visualizzate simultaneamente sullo schermo a discrezione del medico che interpreta l'esame (Figure 3-5). I dati volumetrici possono essere acquisiti usando finestre sia parasternali che apicali ma per lo studio del ventricolo sinistro si utilizza in genere la finestra apicale.

L'ecocardiografia 3D-RT è certamente più pratica, fattibile, rapida e concettualmente corretta rispetto alla ricostruzione 3D di piani 2D acquisiti in tempi diversi[2-4]. In effetti, l'acquisizione volumetrica RT consente attualmente di registrare l'intero ventricolo sinistro o utilizzando una serie di pochi battiti consecutivi (in genere 4), ciascuno dei quali contribuisce con una porzione del volume finale, o durante un singolo battito cardiaco (in questo secondo caso, tuttavia, il *volume rate* si riduce

- Copyright - Il Pensiero Scientifico Editore downloaded by IP 216.73.216.204 Sat, 12 Jul 2025, 04:19:41

Chiave di Lettura

Ragionevoli certezze. L'ecocardiografia tridimensionale in tempo reale (3D-RT) è una metodica affidabile per la valutazione del volume, della frazione di eiezione e della massa del ventricolo sinistro nei pazienti adulti e in età pediatrica. Essa ha un'accuratezza diagnostica superiore a quella dell'ecocardiografia bidimensionale (2D) e delle tecniche di ricostruzione 3D, anche se persiste un certo grado di sottostima del volume telediastolico ventricolare, sia pure di modesta entità. Rispetto alle altre metodiche di imaging, l'eco 3D-RT è superiore alle attuali metodiche nucleari ma, negli studi clinici finora pubblicati, non raggiunge il grado di accuratezza e riproducibilità della risonanza e della tomografia computerizzata, rispetto alle quali ha però il vantaggio di essere eseguibile ovunque (anche al letto del malato), in tempi rapidi e senza l'uso di radiazioni ionizzanti; essa, inoltre, può essere eseguita anche in pazienti claustrofobici, che rifiutano la risonanza, e in portatori di pacemaker e defibrillatori automatici.

Questioni aperte. Nell'ambito dell'eco-stress l'eco 3D-RT ha il vantaggio di ridurre il tempo totale dell'esame mantenendo la stessa accuratezza diagnostica dell'ecocardiografia 2D convenzionale ma è opinabile se ciò sia sufficiente a giustificarne l'uso di routine in questo ambito. La valutazione della dissincronia ventricolare sinistra può essere effettuata mediante ecocardiografia 3D-RT e ciò è particolarmente vantaggioso nel paziente con scompenso cardiaco in cui, grazie a questa tecnica, diviene oggi possibile una valutazione completa delle dimensioni e della funzione del ventricolo sinistro. Al momento, tuttavia, il valore prognostico degli indici di dissincronia calcolati mediante eco 3D-RT non è stato chiaramente stabilito così come l'impatto del basso *volume rate* degli ecocardiografi attualmente disponibili. Per quanto riguarda la funzione diastolica, l'eco 3D-RT è in grado di fornire parametri di interesse clinico ma sono necessari ulteriori studi per validare l'uso estensivo di questo approccio nella pratica clinica.

Le ipotesi. La maggiore accuratezza e riproducibilità nella stima dei volumi, della frazione di eiezione e della massa del ventricolo sinistro da parte dell'eco 3D-RT nei confronti dell'ecocardiografia 2D può avere un'importante ricaduta clinica in quanto può determinare un cambiamento delle decisioni cliniche che si basano sui parametri ecocardiografici (ad es. l'indicazione alla chirurgia nelle insufficienze valvolari, all'impianto del defibrillatore automatico nella cardiomiopatia ischemica e dilatativa e del pacemaker biventricolare nello scompenso cardiaco). Inoltre, anche la valutazione prognostica nel postinfarto può variare a seconda che lo studio del ventricolo sinistro sia effettuato mediante eco 3D-RT o ecocardiografia 2D convenzionale. Pertanto sono necessari studi clinici su ampia scala per chiarire: 1) l'impatto dell'eco 3D-RT sulla valutazione dell'outcome nelle principali cardiopatie e patologie non cardiache coinvolgenti il ventricolo sinistro; 2) se vi sono diversi cut-off dei parametri di volume, funzione e massa del ventricolo sinistro su cui basare le decisioni cliniche quando lo studio ecocardiografico viene condotto mediante eco 3D-RT.

notevolmente). In ogni caso l'acquisizione volumetrica elimina i limiti legati alla ricostruzione di battiti acquisiti in momenti temporalmente lontani ed anche la necessità di effettuare un *gating* cardiaco e respiratorio prolungato durante l'acquisizione. Inoltre, l'ecocardiografia 3D-RT è relativamente facile da imparare e la scansione non richiede una particolare abilità tecnica da parte dell'operatore,

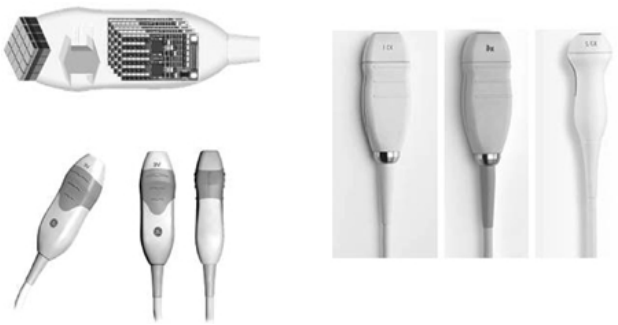

Figura 1. *Sonde a matrice di varie aziende utilizzate per l'ecocardiografia tridimensionale transtoracica.*

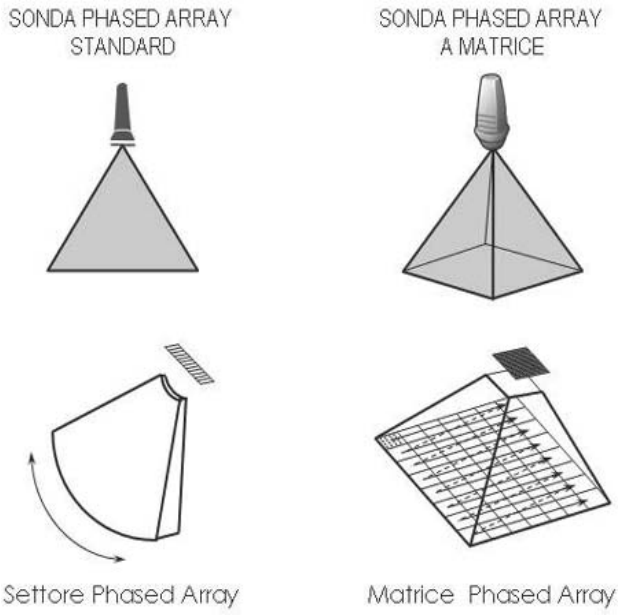

Figura 2. *Differenze fra la sonda phased-array standard, che effettua una scansione a settore, e la sonda phased-array a matrice, che effettua una scansione volumetrica.*

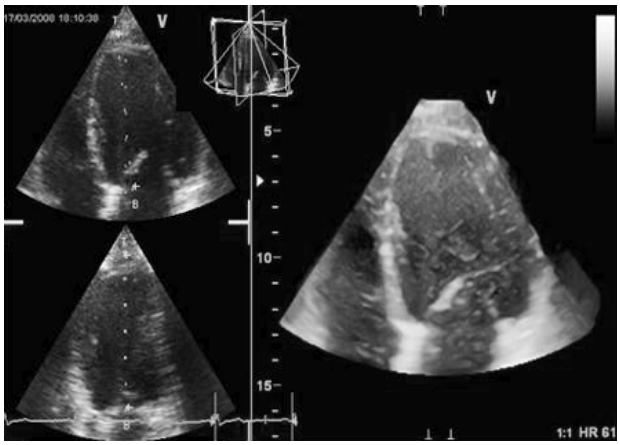

Figura 3. *Immagini relative ad uno studio ecocardiografico tridimensionale in tempo reale del ventricolo sinistro. Dal dataset tridimensionale è stato ricavato un piano coronale* (in alto a sinistra) *ed uno sagittale* (in basso a sinistra). *L'immagine* a destra *mostra il rendering del ventricolo sinistro all'interno del volume piramidale.*

- Copyright - Il Pensiero Scientifico Editore downloaded by IP 216.73.216.204 Sat, 12 Jul 2025, 04:19:41

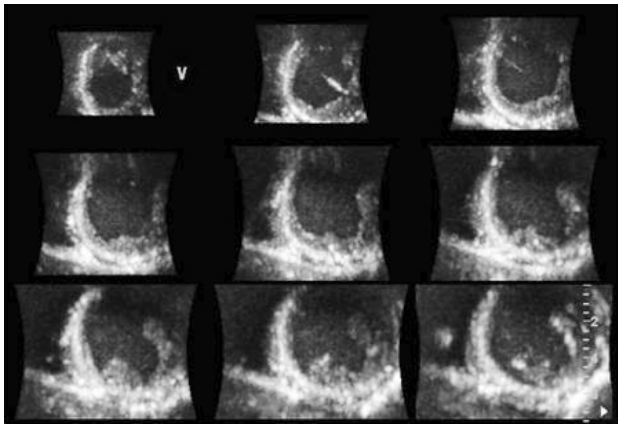

Figura 4. *Analisi del dataset tridimensionale di un ventricolo sinistro normale. L'immagine mostra 9 piani asse corto equidistanti. L'apice è* in alto a sinistra e *il livello basale* in basso a destra*. Si noti la trabecolatura apicale e la presenza di una corda trasversale a livello medio-apicale.*

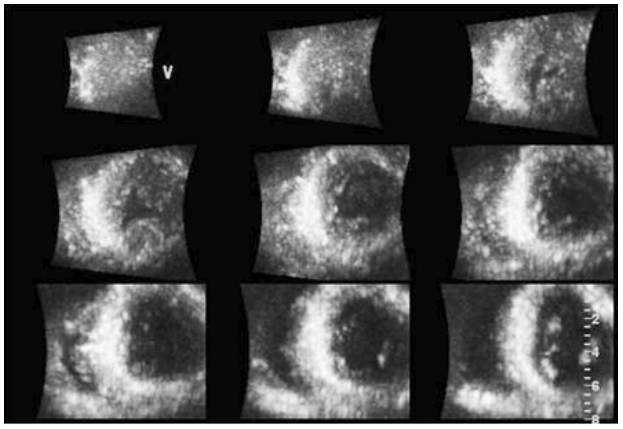

Figura 5. *L'immagine mostra 9 piani asse corto del dataset tridimensionale del ventricolo sinistro di un paziente affetto da cardiomiopatia ipertrofica. Si noti l'obliterazione della cavità a livello dei due ultimi piani apicali in telediastole. Si noti anche lo spessore marcatamente aumentato di tutte le pareti del ventricolo sinistro (in particolare del setto) ed anche del ventricolo destro.*

cosa invece necessaria con la scansione a mano libera e l'uso di localizzatori di posizione[2-4].

Dopo i trasduttori a matrice di prima generazione (definiti anche *sparse-array transducers*)[5], sono stati introdotti negli ultimi anni trasduttori di seconda generazione *(full matrix-array transducers)* (Tabella 1). Questi trasduttori sono basati su un numero di circa 3000 elementi capaci di trasmettere simultaneamente e consentono di ottenere volumi piramidali di scansione più ampi. Con l'uso dei trasduttori di seconda generazione Caiani et al.[6] hanno riportato la possibilità di misurare volumi ventricolari fino a 345 ml, superando il limite di 263 ml riportato precedentemente da Takuma et al.[7] con l'uso dei trasduttori di prima generazione.

Per quanto riguarda la valutazione del volume ventricolare, endocardico ed epicardico, nella pratica clinica questa viene in genere effettuata utilizzando la traccia manuale dei bordi endocardici ed epicardici del ventricolo. Oggi molte aziende rendono disponibili anche sistemi semiautomatici o automatici per il riconoscimento dei bordi, soprattutto di quelli endocardici. C'è da dire, a questo riguardo, che la presenza nelle immagini di interfacce (intracavitarie o intramiocardiche) aggiuntive a quella endocardica (ad esempio a causa di artefatti) può provocare un'erronea identificazione dei bordi. Alcuni sistemi tentano di correggere ciò utilizzando modelli geometrici di ventricoli normali ma i risultati ottenuti vanno sempre verificati nel caso di ventricoli distorti geometricamente e comunque sono meno affidabili rispetto alla traccia manuale dei bordi[8]. Questo problema è stato anche evidenziato con altre modalità di imaging, ad esempio con la tomografia computerizzata (TC) multistrato[9].

Tabella 1. Differenze fra sonde tridimensionali (3D) a matrice "sparse-array" e "full-array".

Sonde a matrice "sparse-array"	Sonde a matrice "full-array"
256 elementi con emissione non simultanea	~3000 elementi con emissione simultanea
Volume piramidale di scansione ridotto (fino a 60×60°)	Volume di scansione fino a 90×90° ("full volume")
Bassa qualità delle immagini (minore rispetto all'eco bidimensionale)	Migliore risoluzione delle immagini
Volume rate molto basso	Volume rate relativamente più alto

Un altro aspetto da considerare è che il calcolo dei volumi ventricolari in ecocardiografia 3D-RT è ancora basato, nonostante l'acquisizione volumetrica RT e la disponibilità dell'intero dataset ultrasonoro piramidale, sull'analisi di un numero limitato di piani di sezione longitudinali e non sfrutta l'effettiva informazione volumetrica presente nel dataset acquisito. Le superfici endocardica ed epicardica vengono ricostruite, a partire dalle tracce effettuate manualmente o in modo semiautomatico, utilizzando software e algoritmi di interpolazione di vario tipo. Anche se l'uso di piani asse corto è tecnicamente possibile per la traccia dei bordi e sono stati proposti in passato metodi ecocardiografici per il calcolo del volume ventricolare basati su questo approccio[2], non vi sono, fino ad ora, studi di validazione sui piani asse corto dell'ecocardiografia 3D-RT che abbiano calcolato il volume e la massa del ventricolo sinistro in modo analogo a quanto effettuato con la RM.

Valutazione dei volumi ventricolari e della frazione di eiezione

Studi negli adulti

Abbiamo complessivamente analizzato 16 studi di confronto con la RM per un totale di 575 soggetti adulti (normali e pazienti), tutti in ritmo sinusale; l'eco 3D-RT è stato applicato a ventricoli regolari e distorti, con e senza alterazioni della cinetica regionale[6,8,10-23]. I risultati di questi studi mostrano, nel complesso, eccellenti correlazioni fra i volumi e la frazione di eiezione (FE) 3D-RT e RM (Tabella 2). Vi è, tuttavia, una lieve tendenza alla sottostima dei volumi con l'eco 3D-RT[10,11,13,16,17,21]. Le ragioni di que-

- Copyright - Il Pensiero Scientifico Editore downloaded by IP 216.73.216.204 Sat, 12 Jul 2025, 04:19:41

Tabella 2. Risultati di 16 studi in cui i valori di volume telediastolico (VTD), telesistolico (VTS) e frazione di eiezione (FE) calcolati mediante ecocardiografia tridimensionale in tempo reale sono stati confrontati con quelli ottenuti mediante risonanza magnetica.

	N. pazienti	VTD			VTS			FE		
		r	ESS (ml)	Diff Med ± DS (ml)	r	ESS (ml)	Diff Med ± DS (ml)	r	ESS (ml)	Diff Med ± DS (ml)
Shiota et al.[10], 1999	28	0.97	27	-43 ± 65	0.94	29	-37 ± 67	0.98	4	1 ± 4
Lee et al.[11], 2001	25	0.99	11	–	0.99	10	–	0.92	6	–
Zeidan et al.[12], 2003	15	–	–	-6 ± 11	–	–	-4 ± 9	–	–	2 ± 5
Kühl et al.[13], 2004	24	0.98	–	-13.6 ± 18.9	0.98	–	-12.8 ± 20.5	0.98	–	0.9 ± 4.4
Jenkins et al.[14], 2004	50	–	–	-4 ± 29	–	–	-3 ± 18	–	–	0 ± 7
Corsi et al.[15], 2005	16	0.99	2.1	2.9 ± 12	0.99	4.3	2.8 ± 7	0.98	-1.8	-1 ± 5
Caiani et al.[6], 2005	14	0.97	17	-4.1 ± 29	0.97	16	-3.5 ± 33	0.93	6	-8 ± 14
Gutiérrez–Chico et al.[16], 2005	35	0.99	–	-3.1	0.99	–	2.7	0.99	–	0.6
Chan et al.[17], 2006	30	0.90	26.9	-10.4 ± 26.4	0.94	16.9	-0.9 ± 18.8	–	–	–
Sugeng et al.[18], 2006	31	0.94	–	-4	0.93	–	-1	0.93	–	1.8
Nikitin et al.[19], 2006	64	0.97	–	7 ± 28	0.98	–	3 ± 22	0.94	–	-1 ± 10
Jacobs et al.[20], 2006	50	0.96	–	-14 ± 17	0.97	–	-6.5 ± 16	0.93	–	-1 ± 6
van den Bosch et al.[8], 2006	32	0.97	–	-2.9 ± 12	0.98	–	0.9 ± 9.9	0.94	–	-1.4 ± 7.2
Qi et al.[22], 2007	58	0.92	21	-22 ± 23	0.94	16	-15 ± 20	0.92	10	1 ± 11
Pouleur et al.[21], 2008	83	0.97	–	-20 ± 31	0.98	–	-12 ± 31	0.94	–	5 ± 10
Bicudo et al.[23], 2008	20	0.94	–	-3.9	-0.96	–	0.3	0.93	–	-2.4

Diff Med = differenza media fra ecocardiografia tridimensionale in tempo reale e risonanza magnetica; ESS = errore standard della stima.

sta lieve sottostima sono diverse e, in parte, dipendono dall'epoca in cui i vari studi sono stati condotti. In alcuni studi[10,11] la tendenza alla sottostima è stata osservata nei cuori particolarmente dilatati ed è stata messa in relazione con la necessità di estrapolare il contorno endocardico di ventricoli troppo grandi per essere contenuti all'interno del volume piramidale. Ad esempio, nello studio di Shiota et al.[10] volumi telediastolici >450 ml non potevano essere contenuti all'interno di un volume piramidale 3D con apertura di 60 x 60°. Nel lavoro di Gutiérrez-Chico et al.[16] è stato osservato che la sottostima dipendeva sia dall'entità del volume telediastolico che dal numero di piani utilizzati per il calcolo. In particolare, con un volume telediastolico di 150 ml l'eco 3D-RT produceva una sottostima che veniva corretta con l'uso di almeno 8 piani per il calcolo del volume; al contrario, con un volume telediastolico <150 ml erano sufficienti 4 piani per ottenere un calcolo affidabile del volume ventricolare. Recentemente Li et al.[24] hanno confermato queste osservazioni riportando che per un'accurata valutazione del volume telediastolico ventricolare sinistro mediante eco 3D-RT sono necessari almeno 4 piani in un soggetto normale e almeno 8 piani in pazienti con scompenso cardiaco e ventricolo sinistro dilatato. A differenza dei volumi, per il calcolo della FE non è stata osservata, nel complesso, alcuna tendenza alla sottostima (Tabella 2): ciò è dovuto al fatto che nel calcolo della FE con l'eco 3D-RT si compensa, come nel caso dell'eco 2D, l'errore nel calcolo del volume telediastolico e telesistolico. Altri autori hanno confrontato l'ecocardiografia 3D-RT con metodiche diverse dalla RM. Arai et al.[25], ad esempio, hanno utilizzato la miocardioscintigrafia *gated*-SPECT come tecnica di riferimento ma hanno ugualmente osservato che il volume e la FE del ventricolo sinistro sono accuratamente valutati mediante eco 3D-RT anche in presenza di anomalie della cinesi parietale regionale.

Studi in ambito pediatrico

Vari studi hanno valutato l'accuratezza dell'eco 3D-RT in ambito pediatrico in confronto alla RM. Bu et al.[26] hanno studiato 19 ragazzi normali di età media 10.6 ± 2.8 anni, Lu et al.[27] 20 ragazzi consecutivi di età media 10.6 ± 2.8 anni e Riehle et al.[28] 12 pazienti di età compresa fra 1 e 33 anni affetti da varie cardiopatie congenite. Da questi studi emerge complessivamente che l'eco 3D-RT consente una valutazione accurata e riproducibile dei volumi e della FE del ventricolo sinistro, senza sovra- e sottostime, anche in presenza di una camera ventricolare distorta da anomalie del setto ed è da preferire all'ecocardiografia 2D convenzionale[27]. Soriano et al.[29] hanno valutato il volume, la FE e la massa del ventricolo sinistro in 29 pazienti con un'età mediana di 7 mesi portatori di ventricolo unico funzionale. Sono state osservate ottime correlazioni fra le misure effettuate con ecocardiografia 3D e RM, con una lieve tendenza alla sottostima del volume telediastolico e della FE da parte della tecnica ecocardiografica. Iino et al.[30] in 25 ragazzi con varie cardiopatie hanno confrontato l'eco 3D-RT con la ventricolografia ottenendo una stima accurata del volume telesistolico e una lieve sottostima del volume telediastolico ventricolare sinistro. Questo studio, tuttavia, è limitato dal fatto che la ventricolografia non costituisce il *gold standard* per la valutazione dei volumi ventricolari. Infine, Baker et al.[31] hanno condotto uno studio per valutare la riproducibilità delle misure di volume e FE del ventricolo sinistro eseguite al letto dei pazienti mediante ecocardiografia 3D. Quindici individui con varie cardiopatie congenite di età mediana 12.7 anni sono stati studiati da quattro esaminatori con diverso livello di esperienza ed è emersa una buona riproducibilità inter- e intraosservatore, tale da fornire il razionale per integrare la valutazione ecocardiografica 3D del ventricolo sinistro nello studio dei pazienti con cardiopatie congenite.

- Copyright - Il Pensiero Scientifico Editore downloaded by IP 216.73.216.204 Sat, 12 Jul 2025, 04:19:41

Ecocardiografia tridimensionale in tempo reale vs ecocardiografia bidimensionale

Alcuni studi[6,14,16,20] hanno paragonato l'ecocardiografia 3D-RT e l'ecocardiografia 2D biplanare nei confronti della RM. In questi lavori, tuttavia, l'eco 2D biplanare è stata effettuata accoppiando il piano 4 camere a quello 2 camere e non a quello 3 camere, come suggerito da vari ricercatori[32,33]. Il risultato, comunque, è che l'ecocardiografia 3D-RT è risultata sempre più accurata e riproducibile dell'ecocardiografia 2D.

Ecocardiografia tridimensionale in tempo reale vs ricostruzione tridimensionale

Alcuni autori hanno confrontato l'ecocardiografia 3D-RT con la ricostruzione 3D delle immagini ecocardiografiche utilizzando la RM come tecnica di riferimento[34]. Questo confronto si giustifica in base al fatto che l'eco 3D-RT, anche se concettualmente superiore alla ricostruzione 3D di immagini 2D, ha tuttavia una peggiore qualità delle immagini. I risultati di questo studio indicano che la valutazione della FE è simile con i due metodi mentre, per quanto riguarda sia i volumi che la FE, l'eco 3D-RT è migliore in termini di variabilità test-retest e di variabilità intra- e interosservatore. Ciò indica che la ricostruzione 3D di immagini 2D è gravata da limiti che vengono superati dall'eco 3D-RT, nonostante la peggiore qualità delle immagini di quest'ultima tecnica.

Ecocardiografia tridimensionale in tempo reale e contrasto

Tighe et al.[35] hanno mostrato che il calcolo del volume del ventricolo sinistro mediante eco 3D-RT è poco affidabile quando meno del 60% della superficie endocardica è adeguatamente visualizzato. Nel tentativo di incrementare l'accuratezza dell'eco 3D-RT, Caiani et al.[6] hanno usato questa tecnica in associazione all'ecocontrasto somministrato in infusione continua per l'opacizzazione della cavità ventricolare sinistra. Ciò, tuttavia, ha inaspettatamente portato ad una sottostima dei volumi ventricolari e ad un aumento della variabilità interosservatore. Gli autori hanno giustificato questo sorprendente risultato sulla base di una maggiore distruzione di microbolle da parte dell'eco 3D-RT rispetto all'ecocardiografia 2D: ciò è, in effetti, ragionevole se si considera che l'eco 3D-RT comporta una maggiore densità di linee di scansione, necessaria per l'imaging volumetrico, e quindi, complessivamente, una maggiore energia ultrasonora. L'uso dell'ecocontrasto (Definity, Bristol-Myers Squibb, Boston, MA, USA) con doppio *triggering* (telediastolico e telesistolico), riducendo la distruzione delle microbolle, ha consentito di ottenere risultati migliori rispetto all'imaging continuo in confronto alla RM[36]. Krenning et al.[37] hanno confrontato l'eco 3D-RT con e senza contrasto (SonoVue, Bracco, Milano, Italia) rispetto alla RM: è emerso che l'uso del contrasto migliora l'accuratezza e la riproducibilità della stima dei volumi e della FE del ventricolo sinistro.

Ruolo del software di analisi

L'accuratezza dell'ecocardiografia 3D-RT nel calcolo del volume del ventricolo sinistro può anche essere influenzata dal programma di analisi utilizzato. Soliman et al.[38] hanno confrontato due diversi algoritmi semiautomatici per il riconoscimento dei bordi endocardici (*multiplane interpolation* e *full volume reconstruction*) in pazienti con cardiomiopatie, cavità ventricolare sinistra distorta e buona qualità delle immagini in confronto alla RM. È emerso che il metodo *full volume reconstruction* è più veloce e più accurato del metodo *multiplane interpolation* nella valutazione dei volumi ventricolari mentre non vi sono differenze nella stima della FE. Gli stessi autori in un altro studio[39] hanno valutato due diversi software di analisi *off-line* dei volumi ventricolari in confronto alla RM: il QLAB v. 4.2 e il TomTec 4D v. 2.0. Anche in questo caso è emersa una differenza nell'accuratezza della valutazione dei volumi ventricolari (maggiore sottostima con l'uso del software QLAB) mentre l'accuratezza nella stima della FE è risultata uguale.

Ecocardiografia tridimensionale in tempo reale vs altre tecniche di imaging

L'ecocardiografia 3D-RT è stata confrontata da alcuni autori con altre tecniche di imaging utilizzando sempre la RM come *gold standard*. Per quanto riguarda la SPECT con tallio-201[17] è emerso che l'ecocardiografia 3D-RT sottostima meno i volumi ventricolari rispetto al tallio e pertanto è da preferire alla metodica nucleare, la quale, peraltro, è gravata dai limiti legati all'uso delle radiazioni ionizzanti. Per quanto riguarda la TC cardiaca, Sugeng et al.[18] hanno osservato che la TC sovrastima significativamente i volumi telediastolico e telesistolico (rispettivamente di 26 e 19 ml); ciò determina un piccolo ma significativo *bias* nella valutazione della FE (-2.8%). In questo studio l'eco 3D-RT ha sottostimato solo lievemente i volumi telediastolico e telesistolico (rispettivamente di 5 e 6 ml) senza alcun *bias* nella valutazione della FE. In aggiunta ai dati di accuratezza, tuttavia, occorre anche considerare quelli di riproducibilità. Sotto questo aspetto la variabilità delle misure TC era circa la metà di quella delle misure effettuate con eco 3D-RT e con la stessa RM. Pertanto lo studio di Sugeng et al.[18] indica che la TC fornisce misure di volume ventricolare sinistro che sono molto riproducibili ma sovrastimate rispetto a quelle della RM; al contrario le misure dell'eco 3D-RT sono più simili a quelle della RM ma hanno una riproducibilità lievemente inferiore. Inevitabilmente i risultati di questo studio aprono il problema se la RM sia effettivamente da considerare il *gold standard* per la valutazione dei volumi del ventricolo sinistro. In uno studio di alcuni anni fa su cuori escissi che confrontava l'accuratezza dell'ecocardiografia 3D e della RM nella valutazione del volume ventricolare sinistro, Pini et al.[40] hanno osservato che la RM, a differenza dell'ecocardiografia 3D, sottostimava il volume e che tale sottostima aumentava con l'aumento delle dimensioni ventricolari. Alcuni autori[15] hanno fatto notare che, nonostante l'eccellente definizione endocardica, le misure in RM sono derivate da un numero limitato di fette (in genere da 6 a 12) e che la traccia dei bordi rimane comunque legata alla soggettività dell'operatore; altri limiti sono costituiti dall'analisi asse corto non ottimale in vicinanza dell'apice (artefatto da volume parziale) e dall'inclusione o meno della sezione più basale del dataset acquisito nella misura del volume ventricolare (includere o escludere questa sezione può determinare una variazione di ±10% del volume).

- Copyright - Il Pensiero Scientifico Editore downloaded by IP 216.73.216.204 Sat, 12 Jul 2025, 04:19:41

Valutazione di gittata sistolica e portata cardiaca

In aggiunta alla valutazione dei volumi e della FE del ventricolo sinistro, l'eco 3D-RT offre anche la possibilità di valutare la gittata sistolica anterograda e la portata cardiaca. Ciò viene effettuato acquisendo un volume di dati contenente il tratto di efflusso del ventricolo sinistro e la valvola aortica in modalità color Doppler. Gli studi iniziali effettuati utilizzando l'eco 3D-RT di prima generazione sono stati limitati dal basso *frame rate* del color Doppler e hanno introdotto una correzione matematica della risoluzione temporale per ottenere una stima accurata della gittata sistolica[41,42]. Attualmente l'eco 3D-RT consente una maggiore risoluzione temporale in modalità color Doppler, con un *frame rate* che può giungere fino a 20 fps. Ciò ha consentito di ottenere una valutazione affidabile della gittata sistolica aortica senza necessità di correttivi matematici[43]. Pemberton et al.[44] hanno applicato questa tecnica a 55 pazienti di età adulta e pediatrica in ritmo sinusale ed hanno trovato una buona correlazione con il Doppler quantitativo oltre che una buona riproducibilità interosservatore (differenza media di 1.61 ± 5.8 ml). Lodato et al.[45] hanno studiato 47 pazienti sottoposti a trapianto cardiaco e hanno paragonato, in confronto alla termodiluizione, la gittata sistolica calcolata mediante 3D-RT e Doppler quantitativo ottenendo una migliore accuratezza con l'uso dell'eco 3D-RT. Lu et al.[46] in 17 ragazzi sani hanno calcolato la gittata sistolica del ventricolo sinistro utilizzando due metodi basati sull'eco 3D-RT: quello dei volumi ventricolari e quello color Doppler, documentando una buona correlazione fra i due metodi.

Nonostante i buoni risultati ottenuti negli studi sopra citati, l'applicazione clinica dell'eco 3D-RT color Doppler al calcolo della gittata sistolica e della portata cardiaca richiede ulteriori conferme, soprattutto in presenza di stenosi o insufficienza aortica (condizioni in cui la turbolenza del flusso rigurgitante o anterogrado possono compromettere l'accurata valutazione del volume di flusso). Altri fattori da considerare sono: 1) la necessità di acquisire una serie di cicli cardiaci consecutivi (7-10) durante respiro trattenuto (non tutti i pazienti riescono a trattenere il respiro, con conseguente generazione degli artefatti dovuti al contrasto, i cosiddetti *stitch artifacts*); 2) la riduzione della qualità delle immagini in scala di grigio quando si acquisisce in modalità color Doppler.

Curve volume/tempo e funzione diastolica

Il riconoscimento automatico o semiautomatico dei bordi endocardici accoppiato all'eco 3D-RT consente oggi di ottenere, in modo relativamente semplice e rapido, la cosiddetta curva volume/tempo, cioè la curva di variazione del volume ventricolare durante tutto il ciclo cardiaco (Figura 6). Alcuni studi hanno confrontato le curve volume/tempo del ventricolo sinistro ottenute con eco 3D-RT con quelle ottenute mediante RM con ottimi risultati[12,15]. Nello studio di Zeidan et al.[12] il tempo necessario per l'analisi *off-line* è risultato pari a 22 ± 5 min per l'eco 3D-RT e 24 ± 4 min per la RM (differenza non significativa).

Sulla curva volume/tempo ottenuta mediante eco 3D-RT in 26 pazienti con cardiomiopatia ipertrofica e in 15 soggetti di controllo Shin et al.[47] hanno calcolato il dV/dt protodiastolico come massima pendenza della branca ascendente della curva durante la diastole. Nei pazienti con cardiomiopatia ipertrofica il dV/dt protodiastolico è risultato ridotto in confronto ai soggetti normali (0.10 ± 0.05 vs 0.14 ± 0.04 ml/ms, $p < 0.05$). La curva volume/tempo può anche essere trattata matematicamente per ottenere altri parametri diastolici di interesse clinico. In particolare, la prima derivata di tale curva costituisce una nuova curva sulla quale è facilmente individuabile il picco di riempimento diastolico che costituisce un importante indice di funzione diastolica, fino ad oggi ottenuto quasi esclusivamente attraverso metodiche nucleari[15].

Infine, l'ecocardiografia 3D-RT fornisce anche la possibilità di valutare in modo non invasivo i *loop* flusso/volume del ventricolo sinistro[48]. Studi preliminari sembrano indicare che questo approccio è in grado di separare gruppi di pazienti con diverse condizioni emodinamiche[48].

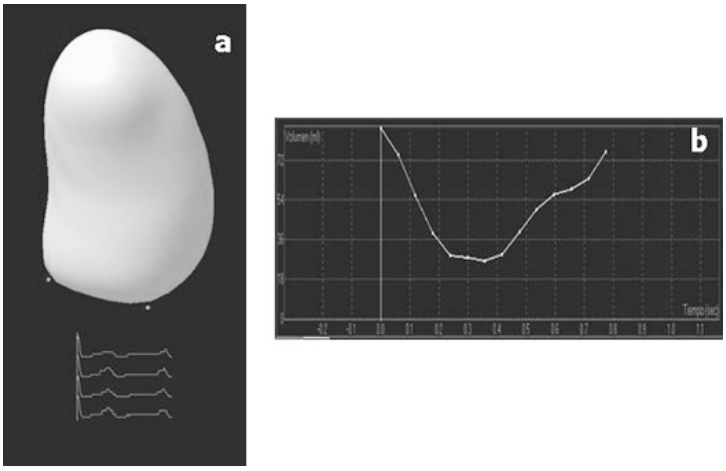

Figura 6. a: *ricostruzione della superficie endocardica di un ventricolo sinistro normale.* b: *curva volume/tempo dello stesso paziente (si noti la normale funzione ventricolare sinistra).*

- Copyright - Il Pensiero Scientifico Editore downloaded by IP 216.73.216.204 Sat, 12 Jul 2025, 04:19:41

Valutazione della cinetica regionale

Lo studio della cinetica parietale regionale costituisce certamente uno dei campi più interessanti di applicazione dell'eco 3D-RT. I primi studi sull'argomento[49,50] hanno dimostrato l'efficacia dell'ecocardiografia 3D-RT, in confronto a quella 2D, nella valutazione a riposo della cinetica regionale del ventricolo sinistro. Il maggior interesse applicativo, tuttavia, è nella possibilità di una determinazione quantitativa della cinetica parietale.

Lo studio quantitativo della cinetica regionale richiede che la superficie endocardica venga divisa in un certo numero di segmenti. Corsi et at.[15] hanno utilizzato un modello a 18 segmenti (6 a livello basale, medio e apicale) a differenza del modello suggerito dall'American Society of Echocardiography per l'analisi visiva della cinetica regionale che si basa su 16 segmenti (6 a livello medio, 6 a livello basale e 4 apicali)[51]. Una volta effettuata la segmentazione della superficie endocardica, il software di analisi calcola automaticamente la variazione del volume sotteso ad ogni segmento. Tale variazione può essere espressa in valore assoluto (ml) o come percentuale (%) del volume telediastolico regionale. Il risultato finale viene visualizzato in formato di *cineloop*, evidenziando, durante la contrazione del ventricolo, lo spostamento endocardico di ogni segmento che appare colorato con un colore diverso. L'entità dello spostamento endocardico regionale, e cioè la variazione del volume (ml o %), viene rappresentata quantitativamente sotto forma di curve o istogrammi (Figura 7).

Corsi et al.[15] hanno ottenuto un buon accordo fra la valutazione semiautomatica della cinetica regionale basata sull'eco 3D-RT e la valutazione condotta da esperti basata sull'interpretazione visiva delle immagini 2D delle sezioni apicali 4 camere, 2 camere e asse lungo. In particolare, in un gruppo di 11 pazienti con cardiopatia ischemica il 9.1% dei segmenti è stato erroneamente classificato dall'eco 3D-RT come anormale e il 5.1% come normale. Jaochim Nesser et al.[52] hanno confrontato la valutazione della cinetica regionale ottenuta mediante eco 3D-RT con quella della RM ottenendo buoni risultati in un gruppo di 31 pazienti. In un altro lavoro lo stesso gruppo di autori[53] ha confrontato la valutazione della cinetica regionale mediante eco 3D-RT con la RM in pazienti con cattiva qualità delle immagini ecocardiografiche, tale da richiedere l'uso del contrasto. È emerso che la qualità delle immagini ecocardiografiche condiziona l'accordo fra i risultati ottenuti mediante eco 3D-RT e RM. Nei pazienti con scadente finestra acustica l'uso del contrasto associato a doppio *triggering* migliora l'accuratezza nella quantificazione della cinetica regionale mediante eco 3D-RT e la rende simile a quella ottenibile nei pazienti con buona qualità delle immagini ecocardiografiche.

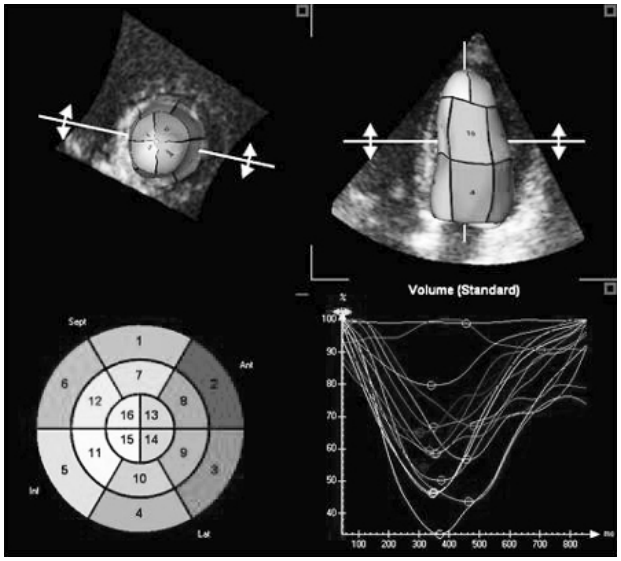

Figura 7. *Possibilità di analisi quantitativa della cinesi parietale regionale mediante ecocardiografia tridimensionale in tempo reale. Il software di analisi divide la superficie interna del ventricolo in 16 regioni (rappresentate con colori diversi) e calcola la variazione di volume sottesa ad ogni regione durante il ciclo cardiaco (curve* in basso a destra*).*

L'ecocardiografia 3D-RT ha indubbiamente il grande vantaggio di facilitare la valutazione della cinetica regionale da parte dell'operatore. Inoltre, è possibile ottenere una vera quantificazione, che risulta utile soprattutto nel caso di studi seriali e può essere inserita nel referto dell'esame rendendo il risultato oggettivo. Ciò è tanto più importante se si considera che anche in soggetti normali vi sono differenze quantitative nella funzione sistolica regionale, come evidenziato proprio dall'ecocardiografia 3D-RT[54].

Il limite dell'eco 3D-RT è ovviamente quello dell'ecocardiografia in genere: se la qualità delle immagini non è adeguata il riconoscimento dei bordi può essere meno accurato e i risultati meno affidabili. In questo caso l'uso del contrasto associato a doppio *triggering* può, come detto prima, risultare utile.

Ecocardiografia da stress

Nell'ambito dell'eco-stress il tema della rapida acquisizione delle immagini è di cruciale importanza, soprattutto al picco dello stress farmacologico o subito dopo il termine dello stress fisico: infatti, l'acquisizione rapida può consentire maggiormente il riconoscimento delle alterazioni della cinetica regionale e quindi dell'ischemia, che, come è noto, è un fenomeno transitorio. A questo proposito alcuni studi hanno mostrato che l'ecocardiografia biplanare permette di ridurre il tempo di acquisizione delle immagini rispetto all'ecocardiografia 2D convenzionale sia a riposo[55] che al termine dello stress con esercizio[56].

Nei primi studi eseguiti alcuni anni fa, l'ecocardiografia 3D-RT è stata applicata a volontari sani per valutarne la fattibilità nell'ambito dell'eco-stress con esercizio al tappeto[57,58]. Da tali studi è emerso che l'acquisizione delle immagini dopo esercizio poteva essere effettuata adeguatamente e abbastanza rapidamente: infatti, l'ecocardiografia 3D-RT consentiva la scansione dopo esercizio in meno di 40 s utilizzando i dati volumetrici apicali; inoltre, combinando i dati apicali e parasternali il numero di segmenti adeguatamente visualizzati era pari al 98%[57]. Questi dati erano in accordo con le raccomandazioni dell'American Society of Echocardiography, la quale suggeriva di acquisire le immagini entro 60-90 s dalla fine dell'esercizio[59,60] e di ottenere un numero di segmenti adeguatamente visualizzati maggiore del 95%[60].

Negli stessi anni Ahmad et al.[61] hanno confrontato l'ecocardiografia 3D-RT di prima generazione con l'ecocar-

- Copyright - Il Pensiero Scientifico Editore downloaded by IP 216.73.216.204 Sat, 12 Jul 2025, 04:19:41

diografia 2D convenzionale per il riconoscimento dell'ischemia miocardica durante infusione di dobutamina. L'ecocardiografia 3D-RT è risultata fattibile e, in confronto all'approccio 2D convenzionale, ha consentito un minor tempo di scansione al picco dello stress (27.4 ± 0.7 vs 62.4 ± 20,1 s, p <0.0001), una migliore concordanza interosservatore ed anche una maggiore sensibilità nel riconoscimento della malattia coronarica (87.9 vs 79.3%)[61]. Ahmad et al.[61] hanno osservato che l'ecocardiografa 3D-RT facilitava l'interpretazione dell'esame grazie all'uso di molteplici sezioni asse lungo e asse corto e alla possibilità di ottenere nuovi piani di sezione che non potevano essere esplorati con l'ecocardiografia 2D convenzionale.

In epoca più recente lo sviluppo dell'ecocardiografia 3D-RT di seconda generazione ha consentito di precisare meglio il ruolo, i vantaggi e i limiti di questa tecnica nell'ambito dell'eco-stress. Yang et al.[62] hanno riportato un'ulteriore riduzione del tempo di scansione al picco dello stress con dobutamina. Matsumura et al.[63] non hanno trovato, in confronto alla scintigrafia SPECT con tallio-201 con esercizio, differenze significative in termini di accuratezza diagnostica fra l'eco-dobutamina effettuata con tecnica 3D-RT e 2D nella diagnosi di ischemia sia complessivamente (accuratezza 82 vs 84%) sia a livello dei tre principali territori coronarici. L'acquisizione 3D-RT delle immagini è invece risultata più semplice e più rapida (tempo medio di scansione al picco dello stress 29 ± 4 s per eco 3D-RT e 68 ± 6 s per eco 2D convenzionale, p <0.0001). Eroglu et al.[64] hanno confrontato l'eco-dobutamina eseguita con tecnica triplanare RT e 2D convenzionale in 36 pazienti utilizzando come riferimento i risultati della coronarografia. È emerso che entrambi i metodi avevano la stessa accuratezza diagnostica globale e a livello segmentario per la diagnosi di coronaropatia. Il tempo di acquisizione delle immagini era minore con l'eco triplanare RT (55 ± 29 vs 137 ± 63 s, p <0.001).

Pulerwitz et al.[65] hanno valutato la fattibilità dell'aggiunta del mezzo di contrasto all'eco-dobutamina effettuata con tecnica 3D-RT. L'uso del contrasto ha migliorato la qualità delle immagini e aumentato il numero di pazienti a cui la tecnica può essere applicata senza allungare il tempo di acquisizione delle immagini stesse (<90 s per un *full image set* di immagini 3D senza contrasto e con contrasto). Inoltre, l'uso del contrasto ha migliorato la riproducibilità interosservatore nell'interpretazione delle alterazioni della cinetica regionale. In un altro studio Aggeli et al.[66] hanno confrontato l'eco-dobutamina con contrasto effettuata con tecnica 3D-RT e 2D convenzionale per il riconoscimento dell'ischemia miocardica in riferimento alla coronarografia in 56 pazienti. L'accuratezza diagnostica globale delle due tecniche è risultata simile (rispettivamente 86 vs 85%). Il tempo medio per acquisire le immagini necessarie per l'analisi di tutti i segmenti ventricolari è risultato 26.3 ± 2.5 s per l'eco 3D-RT e 58.8 ± 3.7 s per l'eco 2D (p <0.001). Nemes et al.[67] hanno osservato che se si aggiunge un'acquisizione parasternale a quella apicale durante eco-stress 3D-RT con contrasto si riduce il numero di segmenti non visualizzati con le singole acquisizioni. Gli stessi autori[68] hanno recentemente pubblicato un caso in cui l'aggiunta del contrasto rendeva le immagini dell'eco-dobutamina con tecnica 3D-RT simili a quelle della RM da stress con dobutamina. Takeuchi et al.[69] hanno confrontato in 78 pazienti l'eco-dobutamina 3D-RT e 2D convenzionale e hanno riscontrato una concordanza solo moderata fra le due tecniche (69%, 54/78 studi) nel giudizio di positività/negatività del test. Questo risultato deludente è stato attribuito a vari fattori: difficoltà dell'eco 3D-RT nel visualizzare i segmenti anterolaterali a causa del *footprint* relativamente ampio del trasduttore a matrice; basso *volume rate* dell'ecocardiografia 3D-RT, responsabile di erronea diagnosi di dissincronia; artefatti dovuti al contrasto. Queste osservazioni sono state in parte condivise anche da altri autori[70]. Del tutto recentemente è stato pubblicato uno studio di Krenning et al.[71] che ha valutato in 45 pazienti l'accuratezza dell'eco-dobutamina 3D-RT in confronto alla coronarografia. Anche se in un sottogruppo di 35 pazienti l'aggiunta del contrasto migliorava l'accuratezza diagnostica e la riproducibilità dell'eco-stress, nell'intera popolazione è emersa una sensibilità moderata dell'eco-dobutamina 3D-RT nella diagnosi di coronaropatia (61%) con un'ottima specificità (88%).

Nel complesso i risultati degli studi sopra riportati indicano che l'ecocardiografia 3D-RT con dobutamina, con contrasto o senza, mantiene un'equivalenza diagnostica con l'ecocardiografia 2D convenzionale ma non offre una maggiore accuratezza (Figura 8)[72]. Essa, invece, ha il vantaggio

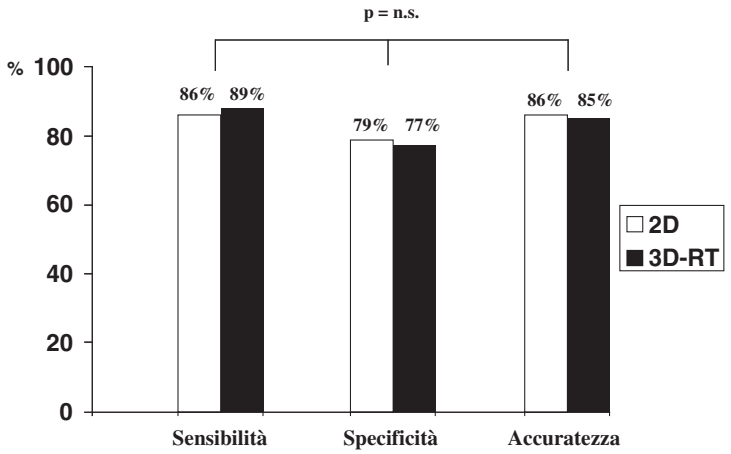

Figura 8. *Sensibilità, specificità e accuratezza diagnostica dell'eco-stress con dobutamina eseguita utilizzando la tecnica bidimensionale (2D) convenzionale* (barre bianche) *e tridimensionale in tempo reale (3D-RT) per la diagnosi di ischemia miocardica. Da Varnero et al.*[72]*, modificata.*

- Copyright - Il Pensiero Scientifico Editore downloaded by IP 216.73.216.204 Sat, 12 Jul 2025, 04:19:41

di semplificare l'acquisizione delle immagini e ridurre il tempo necessario per l'esecuzione dell'esame. L'aggiunta del contrasto sembra migliorare la riproducibilità interosservatore nell'interpretazione della cinetica regionale ma introduce la possibilità di ulteriori artefatti. È possibile che l'integrazione dell'ecocardiografia 3D-RT con software di analisi quantitativa e interattiva della cinetica parietale possa migliorare anche la capacità diagnostica dell'eco-stress, come suggeriscono alcuni risultati preliminari[73]. Infine, esperienze iniziali sembrano indicare anche la fattibilità dell'ecocardiografia 3D-RT con dipiridamolo[72], anche se non sono ancora disponibili dati di accuratezza diagnostica.

Può essere interessante notare che le attuali (2007-2008) linee guida sull'eco-stress della Società Americana ed Europea di Ecocardiografia[74,75], pur riconoscendo i progressi ottenuti con l'ecocardiografia 3D-RT, non suggeriscono ancora l'uso di questa tecnica nella pratica clinica di routine dell'ecocardiografia da stress.

Studio della perfusione miocardica

Alcuni autori[76] hanno applicato l'eco 3D-RT con contrasto allo studio della perfusione miocardica in un ambito sperimentale ed anche in un gruppo di 8 volontari sani. È emerso che l'eco 3D-RT ha consentito la selezione di sezioni utili per l'analisi di perfusione e che, attraverso la valutazione della videointensità miocardica, è stato possibile documentare in tali sezioni l'iperemia indotta dalla somministrazione di adenosina. Recentemente Bhan et al.[77] hanno applicato in 46 pazienti l'ecocardiografia 3D-RT con contrasto effettuata con basso indice meccanico unitamente ad un nuovo software di *power modulation*. Questi autori hanno documentato la possibilità di valutare la perfusione miocardica nel 95.2% dei segmenti ottenuti mediante ecocardiografia 3D. Questi studi, anche se preliminari, lasciano intravedere una possibilità applicativa dell'eco 3D-RT anche nel campo della perfusione miocardica.

Studio della dissincronia ventricolare

La studio della dissincronia ventricolare costituisce oggi una delle applicazioni più importanti dell'ecocardiografia per la valutazione dei pazienti con scompenso cardiaco da avviare alla terapia di resincronizzazione. Sono stati proposti e validati nel corso degli ultimi anni numerosi indici di dissincronia basati su diverse tecniche ultrasonore ed è ancora aperto il dibattito su quale sia il miglior parametro di dissincronia meccanica in grado di rappresentare la discoordinazione contrattile del ventricolo sinistro e di predire il successo della resincronizzazione[78].

Come si è già accennato in precedenza, l'eco 3D-RT consente l'analisi della funzione regionale nel dominio del tempo quantificando nello stesso ciclo cardiaco le variazioni di volume sottese ad ogni segmento ventricolare. Quando la contrazione è sincrona a livello di tutti i segmenti, ogni segmento raggiunge il minimo volume in telesistole. In caso di dissincronia, invece, esiste una dispersione nel tempo necessario per raggiungere il minimo volume da parte di ciascun segmento. Il grado di dispersione riflette la severità della dissincronia ventricolare sinistra. Il tempo necessario per raggiungere il minimo volume in sistole viene indicato come Tmsv *(time-to-minimum systolic volume)* (Figura 9).

Sono state sviluppate rappresentazioni parametriche a mappe polari dei dati 3D relativi al *timing* della contrazione ventricolare sinistra per facilitare l'interpretazione dei dati[79] (Figura 10). Questo approccio considera la contrazione regionale del ventricolo sinistro in circa 3000 punti lungo la superficie endocardica piuttosto che in 16 o 18 segmenti. La codifica a colori viene usata per identificare la regione con attivazione elettromeccanica più tardiva.

I primi studi clinici hanno usato l'ecocardiografia 3D-RT per valutare la fattibilità di questa tecnica nell'ambito dello studio della dissincronia ventricolare[80], documentando in modo qualitativo le differenze esistenti fra soggetti normali e pazienti con cardiomiopatia dilatativa in un model-

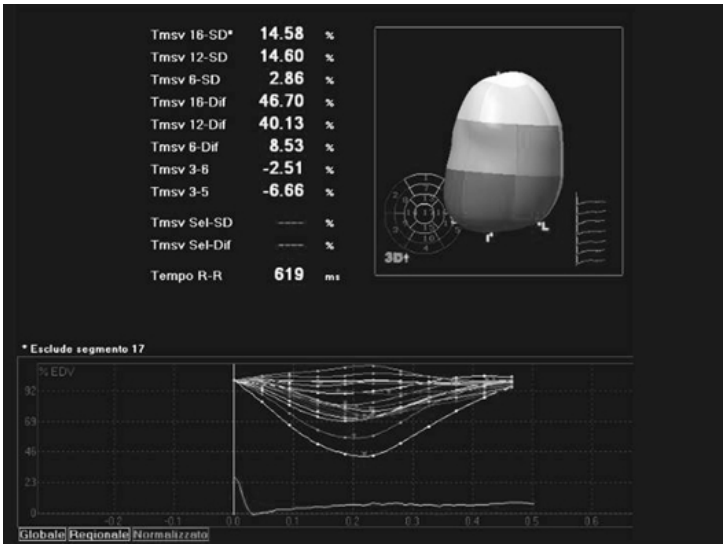

Figura 9. *Valutazione della dissincronia ventricolare mediante ecocardiografia tridimensionale in tempo reale. Su ognuna delle curve volume-tempo regionali* (in basso) *viene automaticamente identificato dal software di analisi il punto che esprime la maggiore variazione percentuale durante il ciclo cardiaco. Il valore di tutti i punti viene utilizzato per calcolare vari indici di dissincronia* (in alto a sinistra).

- Copyright - Il Pensiero Scientifico Editore downloaded by IP 216.73.216.204 Sat, 12 Jul 2025, 04:19:41

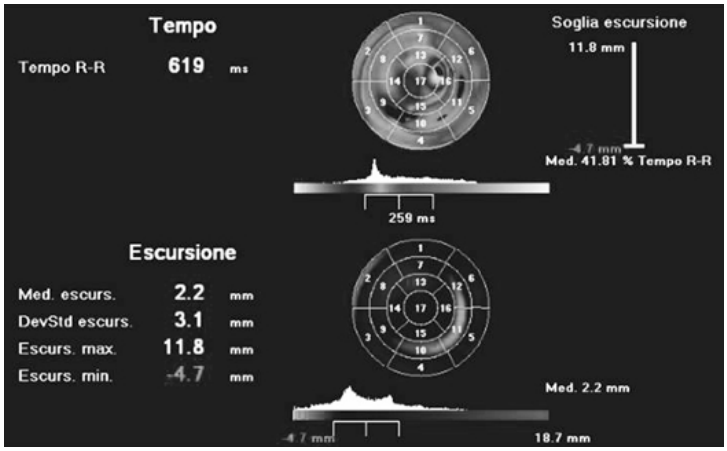

Figura 10. *Esempi di mappe parametriche per la rappresentazione spaziale della dissincronia ventricolare. La mappa* in basso *si riferisce all'entità dell'escursione regionale, quella* in alto *al tempo.*

lo con 18 segmenti ventricolari[15]. Successivamente Kapetanakis et al.[81] hanno proposto un indice di dissincronia definito come la deviazione standard del tempo al minimo volume regionale di 16 segmenti del ventricolo sinistro (*systolic dyssynchrony index,* SDI). Questo indice è stato espresso non in ms ma come percentuale della durata del ciclo cardiaco. Il *cut-off* in grado di identificare una dissincronia significativa è stato arbitrariamente indicato come il valore maggiore di 3 deviazioni standard della media dei Tmsv osservata nei soggetti normali (8.3%). Kapetanakis et al.[81] hanno osservato che dopo 10 mesi di trattamento resincronizzante il valore di SDI preimpianto era maggiore nei *responder* rispetto ai *non responder* (16.1 ± 5.1 vs 7.1 ± 3.6, p = 0.0005). Altri autori hanno studiato la predittività in acuto di questo indice. Marsan et al.[82] hanno osservato che un *cut-off* di 5.6% di SDI è in grado di predire una riduzione del 15% di volume telesistolico ventricolare sinistro subito dopo l'impianto del pacemaker biventricolare con una sensibilità dell'88% e una specificità dell'86%. Van Dijk et al.[83] hanno riportato che il valore di SDI preimpianto (calcolato su 17 segmenti) correla con la risposta emodinamica acuta al pacing biventricolare (espressa in termini di aumento del dP/dt ventricolare sinistro).

Takeuchi et al.[84] utilizzando l'eco 3D-RT hanno calcolato in 122 pazienti vari indici di dissincronia ventricolare sinistra: l'indice di Kapetanakis (SDI o Tmsv-16SD), la deviazione standard di 12 Tmsv, 6 basali e 6 medioventricolari (Tmsv-12SD) e la deviazione standard del Tmsv dei 6 segmenti basali (Tmsv-6SD). Questi indici di dissincronia sono stati confrontati con due indici di dissincronia basati sul Doppler tissutale, fra i quali il cosiddetto indice di Yu. Gli autori hanno osservato che negli stessi pazienti il valore di Tmsv-16SD (35 ± 34 ms) era in media maggiore di Tmsv-12SD (27 ± 30 ms, p <0.001), a sua volta più elevato di Tmsv-6SD (23 ± 28 ms, p <0.001). Inoltre, Tmsv-16SD è risultato correlato agli indici di dissincronia ottenuti mediante Doppler tissutale.

Burgess et al.[85] in 100 pazienti con cardiomiopatia ischemica hanno specificamente studiato la relazione esistente fra la dissincronia ventricolare sinistra valutata mediante eco 3D-RT con quella valutata mediante Doppler tissutale. In entrambi i casi la dissincronia è stata valutata come dispersione delle misure di 12 segmenti ventricolari, in particolare del tempo al picco di velocità sistolica (Doppler tissutale) e di Tmsv (eco 3D-RT). A differenza di quanto riportato nello studio di Takeuchi et al.[84], è emersa una modesta concordanza fra i due indici suddetti nel valutare la dissincronia ventricolare ed anche nell'identificare il segmento miocardico con il maggior ritardo elettromeccanico. Ciò è stato attribuito, almeno in parte, al fatto che i due indici di dissincronia valutano ritardi di contrazione diversi dal punto di vista meccanico e cioè longitudinali nel caso del Doppler tissutale e prevalentemente radiali nel caso dell'eco 3D-RT.

Una serie di altri studi ha utilizzato l'eco 3D-RT per l'analisi della dissincronia ventricolare in vari gruppi di pazienti. Van Dijk et al.[86] hanno valutato la dissincronia meccanica in volontari sani e in pazienti asintomatici e sintomatici con blocco di branca sinistra. Il terzo gruppo di pazienti era quello con il maggior grado di dissincronia. Baker et al.[87] hanno osservato che nei bambini con disfunzione sistolica del ventricolo sinistro vi è un aumento di Tmsv-16SD e di Tmsv-12SD; inoltre, i valori di Tmsv-16SD sono inversamente correlati con quelli di FE valutata mediante eco 3D-RT. Liu et al.[88] hanno documentato che, in pazienti con malattia del nodo del seno, il pacing dell'apice del ventricolo destro induce una dissincronia meccanica del ventricolo sinistro. Wu et al.[89] hanno studiato mediante eco 3D-RT un caso di dissincronia ventricolare sinistra indotta dal pacing ventricolare destro. Porciani et al.[90] hanno mostrato che l'ottimizzazione del pacing biventricolare basata sull'elettrogramma intracardiaco migliora la dissincronia ventricolare valutata mediante Tmsv-16SD e Tmsv-12SD, che si riducono, mentre non modifica Tmsv-6SD. Becker et al.[91], utilizzando l'eco 3D-RT prima e dopo impianto del pacemaker biventricolare, hanno osservato che il posizionamento ottimale dell'elettrodo ventricolare sinistro condiziona il successo della terapia a lungo termine (follow-up di 12 ± 2 mesi). Infine, Marsan et al.[92] hanno documentato l'esistenza di una buona correlazione fra la dissincronia valutata mediante ecocardiografia 3D-RT e quella valuatata con la miocardioscintigrafia *gated*-SPECT.

I vantaggi della valutazione della dissincronia ventricolare mediante ecocardiografia 3D-RT sono legati alla pos-

- Copyright - Il Pensiero Scientifico Editore downloaded by IP 216.73.216.204 Sat, 12 Jul 2025, 04:19:41

sibilità di valutare l'intera superficie endocardica (incluse le zone apicali), di calcolare rapidamente ed automaticamente indici quantitativi e nello stesso tempo di fornire una precisa rappresentazione spaziale della dissincronia sulle mappe polari. Il limite principale dell'eco 3D-RT è, ovviamente, la dipendenza dalla qualità delle immagini di base (la valutazione del volume regionale nel tempo si basa infatti sull'estrazione automatica dei bordi endocardici). Un altro limite è rappresentato dal *volume rate* 3D degli ecocardiografi attualmente disponibili (30-40 Hz) che determina una risoluzione temporale inferiore rispetto a quella del Doppler tissutale, il quale può raggiungere un *frame rate* di oltre 200 Hz con acquisizioni 2D a stretto angolo settore. Un basso campionamento temporale può condizionare la possibilità di riconoscere fenomeni che hanno una variazione molto rapida e dunque vi può essere il rischio di mal valutare la presenza e l'entità della dissincronia contrattile. Infine, l'ecocardiografia 3D-RT, valutando il movimento del bordo endocardico, non discrimina i movimenti attivi da quelli passivi, dovuti ad esempio a trascinamento di miocardio cicatriziale da parte di zone adiacenti effettivamente contrattili.

Valutazione della massa ventricolare

La valutazione della massa ventricolare sinistra richiede il riconoscimento non solo dei bordi endocardici ma anche di quelli epicardici del miocardio ventricolare. Il calcolo della massa, infatti, si basa sulla sottrazione del volume endocardico da quello epicardico (entrambi calcolati in telediastole): la differenza, che costituisce il volume miocardico, viene moltiplicata per il peso specifico del miocardio stesso in modo da ottenere il peso in grammi del ventricolo sinistro. I contorni epicardici del miocardio ventricolare sono effettuati sulle stesse immagini utilizzate per il calcolo del volume cavitario. Ciò significa che la valutazione della massa viene eseguita impiegando lo stesso dataset 3D *full volume* acquisito per il calcolo delle dimensioni interne e della funzione del ventricolo sinistro.

In numerosi studi la stima mediante eco 3D-RT della massa ventricolare sinistra è risultata più accurata e riproducibile di quella ottenibile con i metodi M-mode e 2D in confronto alla RM (Tabella 3)[14,23,93-98].

Mor-Avi et al.[93] hanno utilizzato un metodo "rapido" basato sull'uso di due sezioni apicali (4 e 2 camere) estratte dal dataset 3D in modo anatomicamente corretto e sulla formula di Simpson biplanare per il calcolo del volume endocardico ed epicardico. Questi autori hanno ottenuto una variabilità inter- ed intraosservatore <10% (rispettivamente 7 ± 7% e 8 ± 5%) nella stima della massa, decisamente inferiore rispetto a quella dell'ecocardiografia 2D (rispettivamente 37 ± 19% e 19 ± 11%). Inoltre, mentre l'ecocardiografia 2D ha sistematicamente sottostimato la massa ventricolare sinistra rispetto alla RM con un *bias* di 39 g (39% del valore medio), l'eco 3D-RT non ha prodotto alcuna significativa sottostima con un minimo errore di 4 g (3% del valore medio). Il riconoscimento delle sezioni anatomicamente corrette 4 e 2 camere nel dataset 3D ha richiesto in genere meno di 20 s.

Yap et al.[99] hanno applicato l'eco 3D-RT a 18 pazienti adulti con stenosi aortica congenita ed ipertrofia concentrica del ventricolo sinistro ed hanno paragonato, nei confronti della RM, l'approccio biplanare e multiplanare per il calcolo della massa ventricolare sinistra: nonostante il metodo multiplanare abbia il vantaggio teorico di non richiedere alcuna assunzione geometrica, entrambi gli approcci sono risultati accurati nella stima della massa ventricolare sinistra. L'approccio biplanare, inoltre, è risultato notevolmente più veloce (3.8 ± 1.2 vs 7.8 ± 1.7 min, p <0.001).

Van den Bosch et al.[97] hanno calcolato la massa ventricolare sinistra mediante eco 3D-RT in 20 pazienti adulti con cardiopatie congenite, ventricolo sinistro geometricamente distorto e variabile qualità delle immagini ecografiche. L'eco 3D-RT è risultata fattibile in tutti i pazienti ed ha fornito, in confronto alla RM, una stima accurata della massa ventricolare sinistra anche in presenza di anomalie della forma ventricolare.

Bicudo et al.[23] hanno valutato la massa ventricolare sinistra in 20 pazienti con cardiomiopatia ipertrofica. È emersa un'ottima correlazione fra eco 3D-RT e RM (r = 0.96) con un *bias* di -6.3 g. L'eco 3D-RT era superiore all'ecocardiografia 2D convenzionale.

Il principale vantaggio dell'eco 3D-RT risiede sostanzialmente nella capacità di superare i limiti legati ai tagli inappropriati del ventricolo sinistro: tagli obliqui delle sezioni parasternali in ecocardiografia M-mode e tagli "corti" delle sezioni apicali in ecocardiografia 2D. Inoltre, se si utilizza l'approccio multiplanare per il calcolo dei volumi

Tabella 3. Risultati di 7 studi in cui i valori di massa ventricolare sinistra calcolati mediante ecocardiografia tridimensionale in tempo reale (3D-RT) e bidimensionale (2D) sono stati confrontati con quelli ottenuti mediante risonanza magnetica.

	N. pazienti	Eco 3D-RT			Eco 2D		
		r	ESS (g)	Diff Med ± DS (g)	r	ESS (g)	Diff Med ± DS (g)
Qin et al.[95], 2000	27	0.92	29	-9 ± 33	0.84	45	-15 ± 47
Jenkins et al.[14], 2004	50	–	–	0 ± 38	–	–	16 ± 57
Mor-Avi et al.[93], 2004	19	0.90	–	-4 ± 17	0.79	–	-39 ± 29
Oe et al.[96], 2005	20	0.95	20	-14.1 ± 29.1	0.70	58	-10.7 ± 83.7
Caiani et al.[94], 2006	19	0.96	10.5	-2.1 ± 11.5	0.79	20	-34.9 ± 24.8
van den Bosch et al.[97], 2006	20	0.98	9.8	2 ± 20	–	–	–
Bicudo et al.[23], 2008	20	0.97	–	-6.3	–	–	–

Diff Med = differenza media fra ecocardiografia 3D-RT e risonanza magnetica; ESS = errore standard della stima.
Da Badano et al.[98], modificata.

- Copyright - Il Pensiero Scientifico Editore downloaded by IP 216.73.216.204 Sat, 12 Jul 2025, 04:19:41

endo- ed epicardici del ventricolo sinistro, possono essere evitati anche i limiti connessi all'uso di assunzioni geometriche. Occorre tener presente, tuttavia, che in alcuni pazienti la visualizzazione del contorno epicardico può essere problematica e questo può condizionare la precisione della stima della massa.

Implicazioni cliniche

La migliorata accuratezza e riproducibilità nella stima dei volumi, della FE e della massa del ventricolo sinistro da parte dell'eco 3D-RT nei confronti dell'ecocardiografia 2D ha importanti ricadute cliniche poiché può determinare un cambiamento nei processi decisionali clinici che si basano sui parametri ecocardiografici. Ciò appare importante non soltanto nella cardiologia dell'adulto ma anche in quella pediatrica, nella quale la valutazione mediante ecocardiografia convenzionale delle dimensioni, della geometria, della massa e della funzione del ventricolo sinistro spesso è insufficiente o inadeguata a causa della complessità anatomica delle cardiopatie e dell'inaffidabilità dei modelli geometrici applicabili.

Volumi e frazione di eiezione

Hare et al.[100] hanno valutato in un gruppo di 220 pazienti il potenziale impatto sui processi decisionali clinici dell'eco 3D-RT in confronto all'ecocardiografia 2D. Sono stati considerati 4 parametri clinicamente rilevanti relativi al ventricolo sinistro e cioè: il volume telesistolico >50 ml/m^2 (indicazione alla chirurgia nelle insufficienze valvolari); il volume telesistolico >30 ml/m^2 (indicatore prognostico nel post-infarto); la FE <35% (indicazione all'impianto di defibrillatore automatico); la FE <40% (indicazione al trattamento dello scompenso cardiaco). L'applicazione dell'eco 3D-RT ha cambiato la categorizzazione dei pazienti nel 6-11% dei casi complessivamente. Per quanto riguarda i vari sottogruppi, l'eco 3D-RT ha riallocato il 17.5% dei pazienti con FE <35%, il 16.1% di quelli con FE <40%, il 12.4% di quelli con volume telesistolico >30 ml/m^2 e l'8.5% di quelli con volume telesistolico >50 ml/m^2. I risultati di questo studio indicano chiaramente che l'uso dell'ecocardiografia 3D-RT può modificare le strategie decisionali in un sostanziale numero di pazienti.

Mannaerts et al.[101] hanno valutato l'utilità dell'eco 3D per l'identificazione precoce del rimodellamento ventricolare sinistro nella fase subacuta dell'infarto miocardico. È stato osservato che l'eco 3D può differenziare precocemente i pazienti che svilupperanno o meno rimodellamento del ventricolo sinistro sulla base dell'indice di sfericità 3D. Yang et al.[102] hanno confrontato l'ecocardiografia 3D-RT e 2D convenzionale, effettuate nelle fasi precoci dell'infarto miocardico, nel predire il rimodellamento ventricolare dopo 3 mesi di follow-up. È emerso che il volume telesistolico indicizzato valutato mediante ecocardiografia 3D-RT era il miglior predittore di rimodellamento con un valore cut-off >42 ml/m^2. La possibilità di uno studio più accurato del rimodellamento ventricolare postinfartuale con l'eco 3D rispetto all'eco 2D è stata precedentemente suggerita anche in un nostro lavoro[103].

Krenning et al.[104] hanno applicato l'eco 3D durante emodialisi e hanno riportato la fattibilità di questo approccio per il calcolo del volume e della FE del ventricolo sinistro. In questo contesto clinico la valutazione degli effetti acuti dell'emodialisi sulla performance ventricolare sinistra è molto importante: in particolare, l'uso di una tecnica con errore contenuto nel calcolo del volume e della FE ventricolare potrebbe essere di aiuto per prevenire l'ipotensione intradialitica.

Butter et al.[105] utilizzando l'ecocardiografia 3D non hanno osservato alcuna significativa riduzione della grandezza telediastolica del ventricolo sinistro durante terapia di resincronizzazione al contrario di quanto riportato in altri studi in cui la valutazione del volume ventricolare sinistro è stata effettuata mediante ecocardiografia 2D. Ciò sottolinea ancora una volta che il minor errore della tecnica 3D nella valutazione del volume del ventricolo sinistro può portare a risultati anche molto diversi rispetto a quelli ottenibili con ecocardiografia 2D. Un'ulteriore conferma viene anche dall'osservazione che nella valutazione del volume e della FE del ventricolo sinistro la tecnica di imaging (2D o 3D) ha un impatto maggiore sui risultati rispetto alla modalità di imaging (ecocardiografia o RM)[106].

Infine, il minor errore dell'ecocardiografia 3D nella stima del volume e della FE del ventricolo sinistro può influenzare anche l'impostazione di un trial clinico. Infatti, è stato evidenziato che il numero di pazienti richiesto in uno studio effettuato con eco 2D per il calcolo della FE dovrebbe essere 4 volte maggiore per raggiungere la stessa potenza statistica di uno studio effettuato con eco 3D[107,108]. In studi clinici recenti l'ecocardiografia 3D-RT è già stata utilizzata per la valutazione delle variazioni nel tempo del volume e della FE del ventricolo sinistro[109,110].

Massa

È stato osservato in pazienti ipertesi che valutazioni seriali condotte mediante ecocardiografia 3D della massa ventricolare sinistra durante trattamento antipertensivo sono in grado di identificare la regressione dell'ipertrofia ventricolare più precocemente (6 settimane) in confronto ad analoghe valutazioni effettuate utilizzando l'ecocardiografia 2D convenzionale (12 settimane). Altri studi hanno mostrato che l'ecocardiografia 3D può essere impiegata per studiare la regressione dell'ipertrofia ventricolare sinistra utilizzando vari farmaci antipertensivi[111,112]. Inoltre, anche nel caso della massa ventricolare sinistra il minor errore dell'ecocardiografia 3D consente di ridurre il numero di pazienti da arruolare in uno studio clinico per documentare la regressione dell'ipertrofia[113]. Anche se le osservazioni sopra riportate derivano da studi in cui l'ecocardiografia 3D utilizzata è stata quella *free-hand*, riteniamo esse possano anche applicarsi all'ecocardiografia 3D-RT, la quale, come emerge da questa rassegna, offre non solo una superiore accuratezza diagnostica rispetto all'ecocardiografia 2D ma anche maggiori garanzie di fattibilità, riproducibilità e facilità di impiego rispetto alle tecniche di ricostruzione 3D.

Applicazione dell'ecocardiografia tridimensionale in tempo reale nei laboratori italiani

Due gruppi italiani hanno riportato la loro esperienza relativa all'applicazione dell'ecocardiografia 3D-RT nella pratica del laboratorio di ecocardiografia. Pepi et al.[114]

- Copyright - Il Pensiero Scientifico Editore downloaded by IP 216.73.216.204 Sat, 12 Jul 2025, 04:19:41

hanno valutato 83 pazienti con varie cardiopatie mentre Correale et al.[115] hanno esaminato 200 pazienti consecutivi. Entrambi i gruppi hanno riportato che l'eco 3D-RT è fattibile in condizioni cliniche e può essere eseguita senza particolari difficoltà tecniche. Il tempo medio dell'esame è risultato compreso fra 10 ± 5 min[114] e 11 ± 4 min[115] e la qualità delle immagini ha consentito la valutazione diagnostica nella gran parte dei pazienti. A questo riguardo una qualità di immagine ritenuta insufficiente è stata riscontrata in una percentuale compresa fra il 5%[114] e il 7%[115] di tutti i pazienti esaminati.

Limiti attuali dell'ecocardiografia tridimensionale in tempo reale

Il principale limite di questa tecnica risiede ovviamente nella qualità delle immagini, che può non essere ottimale in tutti gli individui. Ciò, tuttavia, non impedisce di applicare l'ecocardiografia 3D-RT e di ottenere un risultato diagnostico nella grande maggioranza dei pazienti che giungono in modo non selezionato all'esame ecocardiografico, come esposto nel paragrafo precedente. Il secondo limite è rappresentato dalla necessità di trasduttori a matrice dedicati che, rispetto ai trasduttori convenzionali, hanno ancora un *footprint* di maggiori dimensioni che rende più difficile l'accesso intercostale. Ciò alcune volte può determinare una insufficiente visualizzazione di alcune pareti ventricolari dalla finestra apicale ed in particolare della parete anteriore. L'acquisizione delle immagini richiede il respiro trattenuto e l'assenza di movimenti del corpo per pochi secondi: in genere questo non costituisce un problema ma talvolta possono verificarsi artefatti da movimento e da respiro (soprattutto in presenza di soggetti poco collaboranti, in pazienti pediatrici o neonati, in condizioni di urgenza). Questi artefatti, ovviamente, sono meno importanti con l'acquisizione volumetrica *full volume* in un singolo battito ma, in quest'ultimo caso, si paga il prezzo di un *volume rate* più basso. La presenza di dispnea e di aritmie, ed in particolare di fibrillazione atriale e di frequenti battiti extrasistolici, specie se in successione bigemina o trigemina, impedisce l'acquisizione consecutiva di battiti uguali e dunque condiziona l'applicazione dell'ecocardiografia 3D-RT (come anche l'esecuzione della RM). Infine, anche se la metodica 3D-RT è applicabile più facilmente, semplicemente e rapidamente rispetto alle tecniche di ricostruzione 3D, è sempre raccomandabile un addestramento dell'operatore, sia pure di breve durata, presso centri con esperienza nel settore per quanto riguarda sia l'acquisizione sia l'analisi delle immagini.

Conclusioni

L'ecocardiografia 3D-RT costituisce oggi una metodica affidabile per la valutazione del volume, della FE e della massa del ventricolo sinistro sia nei pazienti adulti che in quelli in età pediatrica, nei quali è necessario disporre di tecniche diagnostiche che consentano una valutazione completa anatomo-funzionale anche di ventricoli morfologicamente alterati e geometricamente distorti. Tale tecnica appare superiore, dal punto di vista dell'accuratezza diagnostica, a tutte le altre tecniche ultrasonore, sia all'ecocardiografia 2D che alle tecniche di ricostruzione 3D, anche se persiste un certo grado di sottostima del volume telediastolico ventricolare, sia pure di modesta entità.

Per quanto riguarda il confronto con le altre metodiche di imaging, l'eco 3D-RT è superiore alle attuali metodiche nucleari ma non raggiunge il grado di accuratezza della RM e della TC, rispetto alle quali ha però il vantaggio di essere eseguibile ovunque (anche al letto del malato), in tempi rapidi e senza l'uso di radiazioni ionizzanti; essa, inoltre, può essere eseguita anche in pazienti claustrofobici, che rifiutano la RM, e in portatori di pacemaker o defibrillatori automatici.

Per ciò che concerne la funzione diastolica, l'eco 3D-RT è in grado di fornire parametri di interesse clinico ma sono necessari ulteriori studi per validare l'uso estensivo di questo approccio nella pratica clinica.

Nell'ambito dell'eco-stress l'eco 3D-RT ha il vantaggio di ridurre il tempo totale dell'esame mantenendo la stessa accuratezza diagnostica dell'ecocardiografia 2D convenzionale ma è opinabile se ciò sia sufficiente a giustificarne l'uso di routine in questo ambito.

Riguardo alla valutazione della dissincronia ventricolare sinistra, questa può essere efficacemente valutata mediante ecocardiografia 3D-RT e ciò è particolarmente vantaggioso nel paziente con scompenso cardiaco in cui, grazie all'ecocardiografia 3D-RT, diviene oggi possibile una valutazione completa delle dimensioni e della funzione del ventricolo sinistro.

Pertanto, alla luce delle considerazioni sopra esposte, non vi è dubbio che l'ecocardiografia 3D-RT costituisca attualmente, nell'ambito delle metodiche ultrasonore, il riferimento tecnologico per la valutazione del ventricolo sinistro in termini di volume, forma, dimensioni, massa e FE. Essa appare irrinunciabile soprattutto quando è necessario valutare modificazioni nel tempo dei parametri sopra citati e ciò sia nello studio dell'evoluzione naturale di varie cardiopatie sia nella valutazione della risposta a trattamenti farmacologici o di altro tipo. Riprendendo il titolo interrogativo di una recente rassegna sul ruolo dell'ecocardiografia 3D-RT *"Technological gadget or clinical tool?"*[98], riteniamo che la risposta oggi possa essere chiara: uno strumento clinico, almeno nella valutazione del ventricolo sinistro.

Riassunto

Negli ultimi decenni grazie all'introduzione dell'ecocardiografia è stato possibile migliorare la diagnosi e la valutazione morfologica e funzionale di numerose cardiopatie ed oggi molte scelte terapeutiche sono effettuate sulla base dei risultati dell'esame ecocardiografico, che è divenuto irrinunciabile nella moderna cardiologia. Uno degli sviluppi più importanti dell'ecocardiografia è costituito dall'imaging tridimensionale, che è evoluto dalla ricostruzione delle immagini, lunga e complessa, all'imaging volumetrico in tempo reale, rapido e semplice da applicare e pertanto adatto all'implementazione nella pratica clinica di routine. Fra i campi applicativi di maggiore interesse dell'ecocardiografia tridimensionale in tempo reale vi è la valutazione del volume, della massa e della funzione delle camere cardiache, ed in particolare del ventricolo sinistro, che, grazie all'acquisizione volumetrica, può essere studiato senza ricorrere a modelli geometrici ed evitando gli errori le-

- Copyright - Il Pensiero Scientifico Editore downloaded by IP 216.73.216.204 Sat, 12 Jul 2025, 04:19:41

gati ai tagli "corti" dell'ecocardiografia convenzionale. In questa rassegna cercheremo di fare il punto in modo critico sullo stato dell'arte e sui futuri sviluppi dell'ecocardiografia tridimensionale in tempo reale relativamente alle applicazioni al ventricolo sinistro.

Parole chiave: Dissincronia ventricolare; Ecocardiografia tridimensionale; Ventricolo sinistro.

Bibliografia

1. Mele D. Ecocardiografia tridimensionale. Tecniche e applicazioni allo studio del ventricolo sinistro. G Ital Cardiol 1995; 25: 365-75.
2. Sugeng L, Weinert L, Lang RM. Left ventricular assessment using real time three dimensional echocardiography. Heart 2003; 89 (Suppl III): III29–III36.
3. Lang RM, Mor-Avi V, Sugeng L, Nieman PS, Sahn DJ. Three-dimensional echocardiography: the benefits of the additional dimension. J Am Coll Cardiol 2006; 48: 2053-69.
4. **Hung J, Lang R, Flachskampf F, et al. 3D echocardiography: a review of the current status and future directions. J Am Soc Echocardiogr 2007; 20: 213-33.**
   Messa a punto sugli aspetti tecnici e le principali applicazioni dell'ecocardiografia tridimensionale in tempo reale.
5. Kisslo J, Firek B, Ota T, et al. Real-time volumetric echocardiography: the technology and the possibilites. Echocardiography 2000; 17: 773-9.
6. Caiani EG, Corsi C, Zamorano J, et al. Improved semiautomated quantification of left ventricular volumes and ejection fraction using 3-dimensional echocardiography with a full matrix-array transducer: comparison with magnetic resonance imaging. J Am Soc Echocardiogr 2005; 18: 779-88.
7. Takuma S, Ota T, Muro T, et al. Assessment of left ventricular function by real-time 3-dimensional echocardiography compared with conventional noninvasive methods. J Am Soc Echocardiogr 2001; 14: 275-84.
8. van den Bosch AE, Robbers-Visser D, Krenning BJ, et al. Real-time transthoracic three-dimensional echocardiographic assessment of left ventricular volume and ejection fraction in congenital heart disease. J Am Soc Echocardiogr 2006; 19: 1-6.
9. Mårtensson M, Winter R, Cederlund K, et al. Assessment of left ventricular volumes using simplified 3-D echocardiography and computed tomography - a phantom and clinical study. Cardiovasc Ultrasound 2008; 6: 26.
10. Shiota T, McCarthy PM, White RD, et al. Initial clinical experience of real-time three-dimensional echocardiography in patients with ischemic and idiopathic dilated cardiomyopathy. Am J Cardiol 1999; 84: 1068-73.
11. Lee D, Fuisz AR, Fan PH, Hsu TL, Liu CP, Chiang HT. Real-time 3-dimensional echocardiographic evaluation of left ventricular volume: correlation with magnetic resonance imaging - a validation study. J Am Soc Echocardiogr 2001; 14: 1001-9.
12. Zeidan Z, Erbel R, Barkhausen J, Hunold P, Bartel T, Buck T. Analysis of global systolic and diastolic left ventricular performance using volume-time curves by real-time three-dimensional echocardiography. J Am Soc Echocardiogr 2003; 16: 29-37.
13. Kühl HP, Schreckenberg M, Rulands D, et al. High-resolution transthoracic real-time three-dimensional echocardiography: quantitation of cardiac volumes and function using semi-automatic border detection and comparison with cardiac magnetic resonance imaging. J Am Coll Cardiol 2004; 43: 2083-90.
14. Jenkins C, Bricknell K, Hanekom L, Marwick TH. Reproducibility and accuracy of echocardiographic measurements of left ventricular parameters using real-time three-dimensional echocardiography. J Am Coll Cardiol 2004;44: 878-86.
15. Corsi C, Lang RM, Veronesi F, et al. Volumetric quantification of global and regional left ventricular function from real-time three-dimensional echocardiographic images. Circulation 2005; 112: 1161-70.
16. Gutiérrez-Chico JL, Zamorano JL, Pérez de Isla L, et al. Comparison of left ventricular volumes and ejection fractions measured by three-dimensional echocardiography versus by two-dimensional echocardiography and cardiac magnetic resonance in patients with various cardiomyopathies. Am J Cardiol 2005; 95: 809-13.
17. Chan J, Jenkins C, Khafagi F, Du L, Marwick TH. What is the optimal clinical technique for measurement of left ventricular volume after myocardial infarction? A comparative study of 3-dimensional echocardiography, single photon emission computed tomography, and cardiac magnetic resonance imaging. J Am Soc Echocardiogr 2006; 19: 192-201.
18. **Sugeng L, Mor-Avi V, Weinert L, et al. Quantitative assessment of left ventricular size and function: side-by-side comparison of real-time three-dimensional echocardiography and computed tomography with magnetic resonance reference. Circulation 2006; 114: 654-61.**
    Studio di confronto fra l'ecocardiografia tridimensionale in tempo reale ed altre tecniche di imaging nella valutazione quantitativa del ventricolo sinistro.
19. Nikitin NP, Constantin C, Loh PH, et al. New generation 3-dimensional echocardiography for left ventricular volumetric and functional measurements: comparison with cardiac magnetic resonance. Eur J Echocardiogr 2006; 7: 365-72.
20. Jacobs LD, Salgo IS, Goonewardena S, et al. Rapid online quantification of left ventricular volume from real-time three-dimensional echocardiographic data. Eur Heart J 2006; 27: 460-8.
21. Pouleur AC, le Polain de Waroux JB, Pasquet A, et al. Assessment of left ventricular mass and volumes by three-dimensional echocardiography in patients with or without wall motion abnormalities: comparison against cine magnetic resonance imaging. Heart 2008; 94: 1050-7.
22. Qi X, Cogar B, Hsiung MC, et al. Live/real time three-dimensional transthoracic echocardiographic assessment of left ventricular volumes, ejection fraction, and mass compared with magnetic resonance imaging. Echocardiography 2007; 24: 166-73.
23. Bicudo LS, Tsutsui JM, Shiozaki A, et al. Value of real-time three-dimensional echocardiography in patients with hypertrophic cardiomyopathy: comparison with two-dimensional echocardiography and magnetic resonance imaging. Echocardiography 2008; 25: 717-26.
24. Li F, Wang Q, Yao GH, et al. Impact of the number of image planes of real-time three-dimensional echocardiography on the accuracy of left atrial and ventricular volume measurements. Ultrasound Med Biol 2008; 34: 40-6.
25. Arai K, Hozumi T, Matsumura Y, et al. Accuracy of measurement of left ventricular volume and ejection fraction by new real-time three-dimensional echocardiography in patients with wall motion abnormalities secondary to myocardial infarction. Am J Cardiol 2004; 94: 552-8.
26. Bu L, Munns S, Zhang H, et al. Rapid full volume data acquisition by real-time 3-dimensional echocardiography for assessment of left ventricular indexes in children: a validation study compared with magnetic resonance imaging. J Am Soc Echocardiogr 2005; 18: 299-305.
27. Lu X, Xie M, Tomberlin D, et al. How accurately, reproducibly, and efficiently can we measure left ventricular indices using M-mode, 2-dimensional, and 3-dimensional echocardiography in children? Am Heart J 2008; 155: 946-53.
28. Riehle TJ, Mahle WT, Parks WJ, Sallee D 3rd, Fyfe DA. Real-time three-dimensional echocardiographic acquisition and quantification of left ventricular indices in children and

- Copyright - Il Pensiero Scientifico Editore downloaded by IP 216.73.216.204 Sat, 12 Jul 2025, 04:19:41

young adults with congenital heart disease: comparison with magnetic resonance imaging. J Am Soc Echocardiogr 2008; 21: 78-83.
29. Soriano BD, Hoch M, Ithuralde A, et al. Matrix-array 3-dimensional echocardiographic assessment of volumes, mass, and ejection fraction in young pediatric patients with a functional single ventricle: a comparison study with cardiac magnetic resonance. Circulation 2008; 117: 1842-8.
30. Iino M, Shiraishi H, Ichihashi K, et al. Volume measurement of the left ventricle in children using real-time three-dimensional echocardiography: comparison with ventriculography. J Cardiol 2007; 49: 221-9.
31. Baker G, Flack E, Hlavacek A, et al. Variability and resource utilization of bedside three-dimensional echocardiographic quantitative measurements of left ventricular volume in congenital heart disease. Congenit Heart Dis 2006; 1: 309-14.
32. Nosir YF, Vletter WB, Boersma E, et al. The apical long-axis rather than the two-chamber view should be used in combination with the four-chamber view for accurate assessment of left ventricular volumes and function. Eur Heart J 1997; 18: 1175-85.
33. Malm S, Sagberg E, Larsson H, Skjaerpe T. Choosing apical long-axis instead of two-chamber view gives more accurate biplane echocardiographic measurements of left ventricular ejection fraction: a comparison with magnetic resonance imaging. J Am Soc Echocardiogr 2005; 18: 1044-50.
34. Jenkins C, Leano R, Chan J, Marwick TH. Reconstructed versus real-time 3-dimensional echocardiography: comparison with magnetic resonance imaging. J Am Soc Echocardiogr 2007; 20: 862-8.
35. Tighe DA, Rosetti M, Vinch CS, et al. Influence of image quality on the accuracy of real time three-dimensional echocardiography to measure left ventricular volumes in unselected patients: a comparison with gated-SPECT imaging. Echocardiography 2007; 24: 1073-80.
36. Caiani EG, Coon P, Corsi C, et al. Dual triggering improves the accuracy of left ventricular volume measurements by contrast-enhanced real-time 3-dimensional echocardiography. J Am Soc Echocardiogr 2005; 18: 1292-8.
37. Krenning BJ, Kirschbaum SW, Soliman OI, et al. Comparison of contrast agent-enhanced versus non-contrast agent-enhanced real-time three-dimensional echocardiography for analysis of left ventricular systolic function. Am J Cardiol 2007; 100: 1485-9.
38. Soliman OI, Krenning BJ, Geleijnse ML, et al. Quantification of left ventricular volumes and function in patients with cardiomyopathies by real-time three-dimensional echocardiography: a head-to-head comparison between two different semiautomated endocardial border detection algorithms. J Am Soc Echocardiogr 2007; 20: 1042-9.
39. Soliman OI, Krenning BJ, Geleijnse ML, et al. A comparison between QLAB and TomTec full volume reconstruction for real time three-dimensional echocardiographic quantification of left ventricular volumes. Echocardiography 2007; 24: 967-74.
40. Pini R, Giannazzo G, Di Bari M, et al. Transthoracic three-dimensional echocardiographic reconstruction of left and right ventricles: in vitro validation and comparison with magnetic resonance imaging. Am Heart J 1997; 133: 221-9.
41. Tsujino H, Jones M, Shiota T, et al. Impact of temporal resolution on flow quantification by real-time 3D color Doppler echocardiography: numerical modeling and animal validation study. Comput Cardiol 2000; 27: 761-4.
42. Tsujino H, Jones M, Qin JX, et al. Combination of pulsed-wave Doppler and real-time three-dimensional color Doppler echocardiography for quantifying the stroke volume in the left ventricular outflow tract. Ultrasound Med Biol 2004; 30: 1441-6.
43. Pemberton J, Li X, Karamlou T, et al. The use of live three-dimensional Doppler echocardiography in the measurement of cardiac output: an in vivo animal study. J Am Coll Cardiol 2005; 45: 433-8.
44. Pemberton J, Li X, Kenny A, Davies CH, Minette MS, Sahn DJ. Real-time 3-dimensional Doppler echocardiography for the assessment of stroke volume: an in vivo human study compared with standard 2-dimensional echocardiography. J Am Soc Echocardiogr 2005; 18: 1030-6.
45. Lodato JA, Weinert L, Baumann R, et al. Use of 3-dimensional color Doppler echocardiography to measure stroke volume in human beings: comparison with thermodilution. J Am Soc Echocardiogr 2007; 20: 103-12.
46. Lu X, Nadvoretskiy V, Klas B, et al. Measurement of volumetric flow by real-time 3-dimensional Doppler echocardiography in children. J Am Soc Echocardiogr 2007; 20: 915-20.
47. Shin MS, Fukuda S, Song JM, et al. Relationship between left atrial and left ventricular function in hypertrophic cardiomyopathy: a real-time 3-dimensional echocardiographic study. J Am Soc Echocardiogr 2006; 19: 796-801.
48. Shahgaldi K, Söderqvist E, Gudmundsson P, Winter R, Nowak J, Brodin LA. Flow-volume loops derived from three-dimensional echocardiography: a novel approach to the assessment of left ventricular hemodynamics. Cardiovasc Ultrasound 2008; 6: 13.
49. Takuma S, Zwas DR, Fard A, et al. Real-time, 3-dimensional echocardiography acquires all standard 2-dimensional images from 2 volume sets: a clinical demonstration in 45 patients. J Am Soc Echocardiogr 1999; 12: 1-6.
50. Collins M, Hsieh A, Ohazama CJ, et al. Assessment of regional wall motion abnormalities with real-time 3-dimensional echocardiography. J Am Soc Echocardiogr 1999; 12: 7-14.
51. Schiller NB. Two-dimensional echocardiographic determination of left ventricular volume, systolic function, and mass. Summary and discussion of the 1989 recommendations of the American Society of Echocardiography. Circulation 1991; 84 (3 Suppl): I280-I287.
52. Jaochim Nesser H, Sugeng L, Corsi C, et al. Volumetric analysis of regional left ventricular function with real-time three-dimensional echocardiography: validation by magnetic resonance and clinical utility testing. Heart 2007; 93: 572-8.
53. Corsi C, Coon P, Goonewardena S, et al. Quantification of regional left ventricular wall motion from real-time 3-dimensional echocardiography in patients with poor acoustic windows: effects of contrast enhancement tested against cardiac magnetic resonance. J Am Soc Echocardiogr 2006; 19: 886-93.
54. Li XC, Yao GH, Zhang C, et al. Quantification of regional volume and systolic function of the left ventricle by real-time three-dimensional echocardiography. Ultrasound Med Biol 2008; 34: 379-84.
55. Sengupta PP, Chandrasekaran K, Prince DJ, Dyke RA, Khandheria BK. Role of biplane echocardiography in a large-volume clinical practice: revamping strategies for echocardiography in a limited time. J Am Soc Echocardiogr 2005; 18: 757-60.
56. Sugeng L, Kirkpatrick J, Lang RM, et al. Biplane stress echocardiography using a prototype matrix-array transducer. J Am Soc Echocardiogr 2003; 16: 937-41.
57. Zwas DR, Takuma S, Mullis-Jansson S, et al. Feasibility of real-time 3-dimensional treadmill stress echocardiography. J Am Soc Echocardiogr 1999; 12: 285-9.
58. Takuma S, Cardinale C, Homma S. Real-time three-dimensional stress echocardiography: a review of current applications. Echocardiography 2000; 17: 791-4.
59. Armstrong WF. Stress echocardiography: introduction, history, and methods. Prog Cardiovasc Dis 1997; 39: 499-522.
60. Armstrong WF, Pellikka PA, Ryan T, Crouse L, Zoghbi WA. Stress echocardiography: recommendations for performance and interpretation of stress echocardiography. Stress Echocar-

- Copyright - Il Pensiero Scientifico Editore downloaded by IP 216.73.216.204 Sat, 12 Jul 2025, 04:19:41

diography Task Force of the Nomenclature and Standards Committee of the American Society of Echocardiography. J Am Soc Echocardiogr 1998; 11: 97-104.
61. Ahmad M, Xie T, McCulloch M, Abreo G, Runge M. Real-time three-dimensional dobutamine stress echocardiography in assessment of ischemia: comparison with two-dimensional dobutamine stress echocardiography. J Am Coll Cardiol 2001; 37: 1303-9.
62. Yang HS, Pellikka PA, McCully RB, et al. Role of biplane and biplane echocardiographically guided 3-dimensional echocardiography during dobutamine stress echocardiography. J Am Soc Echocardiogr 2006; 19: 1136-43.
63. Matsumura Y, Hozumi T, Arai K, et al. Non-invasive assessment of myocardial ischaemia using new real-time three-dimensional dobutamine stress echocardiography: comparison with conventional two-dimensional methods. Eur Heart J 2005; 26: 1625–32.
64. Eroglu E, D'hooge J, Herbots L, et al. Comparison of real-time tri-plane and conventional 2D dobutamine stress echocardiography for the assessment of coronary artery disease. Eur Heart J 2006; 27: 1719-24.
65. Pulerwitz T, Hirata K, Abe Y, et al. Feasibility of using a real-time 3-dimensional technique for contrast dobutamine stress echocardiography. J Am Soc Echocardiogr 2006; 19: 540-5.
66. Aggeli C, Giannopoulos G, Misovoulos P, et al. Real-time three-dimensional dobutamine stress echocardiography for coronary artery disease diagnosis: validation with coronary angiography. Heart 2007; 93: 672–5.
67. Nemes A, Geleijnse ML, Vletter WB, Krenning BJ, Soliman OI, ten Cate FJ. Role of parasternal data acquisition during contrast enhanced real-time three-dimensional echocardiography. Echocardiography 2007; 24: 1081-5.
68. Nemes A, Geleijnse ML, van Geuns RJ, et al. Dobutamine stress MRI versus threedimensional contrast echocardiography: It's all Black and White. Neth Heart J 2008; 16: 217-8.
69. Takeuchi M, Otani S, Weinert L, Spencer KT, Lang RM. Comparison of contrast-enhanced real-time live 3-dimensional dobutamine stress echocardiography with contrast 2-dimensional echocardiography for detecting stress-induced wall-motion abnormalities. J Am Soc Echocardiogr 2006; 19: 294-9.
70. Geleijnse ML, Nemes A, Vletter WB. Response to: "Contrast-enhanced real-time 3-dimensional dobutamine stress echocardiography". J Am Soc Echocardiogr 2006; 19: 1076.
71. Krenning BJ, Nemes A, Soliman OI, et al. Contrast-enhanced three-dimensional dobutamine stress echocardiography: between Scylla and Charybdis? Eur J Echocardiogr 2008; 9: 757-60.
72. Varnero S, Santagata P, Pratali L, Basso M, Gandolfo A, Bellotti P. Head to head comparison of 2D vs real time 3D dipyridamole stress echocardiography. Cardiovasc Ultrasound 2008; 6: 31.
73. Walimbe V, Garcia M, Lalude O, Thomas J, Shekhar R. Quantitative real-time 3-dimensional stress echocardiography: a preliminary investigation of feasibility and effectiveness. J Am Soc Echocardiogr 2007; 20: 13-22.
74. Pellikka PA, Nagueh SF, Elhendy AA, Kuehl CA, Sawada SG, for the American Society of Echocardiography. American Society of Echocardiography recommendations for performance, interpretation, and application of stress echocardiography. J Am Soc Echocardiogr 2007; 20:1021-41.
75. Sicari R, Nihoyannopoulos P, Evangelista A, et al. Stress echocardiography expert consensus statement: European Association of Echocardiography (EAE) (a registered branch of the ESC). Eur J Echocardiogr 2008; 9: 415-37.
76. Toledo E, Lang RM, Collins KA, et al. Imaging and quantification of myocardial perfusion using real-time three-dimensional echocardiography. J Am Coll Cardiol 2006; 47: 146-54.
77. Bhan A, Kapetanakis S, Rana BS, et al. Real-time three-dimensional myocardial contrast echocardiography: is it clinically feasible? Eur J Echocardiogr 2008; 9: 761-5.
78. Anderson LJ, Miyazaki C, Sutherland GR, Oh JK. Patient selection and echocardiographic assessment of dyssynchrony in cardiac resynchronization therapy. Circulation 2008; 117: 2009-23.
79. Horstman JA, Monaghan MJ, Gill EA. Intraventricular dyssynchrony assessment by real-time three-dimensional echocardiography. Cardiol Clin 2007; 25: 253-60.
80. Krenning BJ, Szili-Torok T, Voormolen MM, et al. Guiding and optimization of resynchronization therapy with dynamic three-dimensional echocardiography and segmental volume-time curves: a feasibility study. Eur J Heart Fail 2004; 6: 619-25.
81. Kapetanakis S, Kearney MT, Siva A, Gall N, Cooklin M, Monaghan MJ. Real-time three-dimensional echocardiography: a novel technique to quantify global left ventricular mechanical dyssynchrony. Circulation 2005; 112: 992-1000.
82. Marsan NA, Bleeker GB, Ypenburg C, et al. Real-time three-dimensional echocardiography permits quantification of left ventricular mechanical dyssynchrony and predicts acute response to cardiac resynchronization therapy. J Cardiovasc Electrophysiol 2008; 19: 392-9.
83. van Dijk J, Knaapen P, Russel IK, et al. Mechanical dyssynchrony by 3D echo correlates with acute haemodynamic response to biventricular pacing in heart failure patients. Europace 2008; 10: 63-8.
84. Takeuchi M, Jacobs A, Sugeng L, et al. Assessment of left ventricular dyssynchrony with real-time 3-dimensional echocardiography: comparison with Doppler tissue imaging. J Am Soc Echocardiogr 2007; 20: 1321-9.
85. Burgess MI, Jenkins C, Chan J, Marwick TH. Measurement of left ventricular dyssynchrony in patients with ischaemic cardiomyopathy: a comparison of real-time three-dimensional and tissue Doppler echocardiography. Heart 2007; 93: 1191-6.
86. van Dijk J, Dijkmans PA, Götte MJ, Spreeuwenberg MD, Visser CA, Kamp O. Evaluation of global left ventricular function and mechanical dyssynchrony in patients with an asymptomatic left bundle branch block: a real-time 3D echocardiography study. Eur J Echocardiogr 2008; 9: 40-6.
87. Baker GH, Hlavacek AM, Chessa KS, Fleming DM, Shirali GS. Left ventricular dysfunction is associated with intraventricular dyssynchrony by 3-dimensional echocardiography in children. J Am Soc Echocardiogr 2008; 21: 230-3.
88. Liu WH, Chen MC, Chen YL, et al. Right ventricular apical pacing acutely impairs left ventricular function and induces mechanical dyssynchrony in patients with sick sinus syndrome: a real-time three-dimensional echocardiographic study. J Am Soc Echocardiogr 2008; 21: 224-9.
89. Wu CT, Wang CL, Luqman N, Kuo CT. Pacing-related acute pulmonary edema and mechanical asynchrony illustrated by three-dimensional echocardiography. Europace 2007; 9: 325-7.
90. Porciani MC, Rao CM, Mochi M, et al. A real-time three-dimensional echocardiographic validation of an intracardiac electrogram-based method for optimizing cardiac resynchronization therapy. Pacing Clin Electrophysiol 2008; 31: 56-63.
91. Becker M, Hoffmann R, Schmitz F, et al. Relation of optimal lead positioning as defined by three-dimensional echocardiography to long-term benefit of cardiac resynchronization. Am J Cardiol 2007; 100: 1671-6.
92. Marsan NA, Henneman MM, Chen J, et al. Real-time three-dimensional echocardiography as a novel approach to quantify left ventricular dyssynchrony: a comparison study with phase analysis of gated myocardial perfusion single photon emission computed tomography. J Am Soc Echocardiogr 2008; 21: 801-7.
93. Mor-Avi V, Sugeng L, Weinert L, et al. Fast measurement of left ventricular mass with real-time three-dimensional

- Copyright - Il Pensiero Scientifico Editore downloaded by IP 216.73.216.204 Sat, 12 Jul 2025, 04:19:41

echocardiography: comparison with magnetic resonance imaging. Circulation 2004; 110: 1814-18.
94. Caiani EG, Corsi C, Sugeng L, et al. Improved quantification of left ventricular mass based on endocardial and epicardial surface detection with real time three dimensional echocardiography. Heart 2006; 92: 213-9.
95. Qin JX, Shiota T, Thomas JD. Determination of left ventricular volume, ejection fraction, and myocardial mass by real-time three-dimensional echocardiography. Echocardiography 2000; 17: 781-6.
96. Oe H, Hozumi T, Arai K, et al. Comparison of accurate measurement of left ventricular mass in patients with hypertrophied hearts by real-time three-dimensional echocardiography versus magnetic resonance imaging. Am J Cardiol 2005; 95: 1263-7.
97. van den Bosch AE, Robbers-Visser D, Krenning BJ, et al. Comparison of real-time three-dimensional echocardiography to magnetic resonance imaging for assessment of left ventricular mass. Am J Cardiol 2006; 97: 113-7.
98. Badano LP, Dall'Armellina E, Monaghan MJ, et al. Real-time three-dimensional echocardiography: technological gadget or clinical tool? J Cardiovasc Med 2007; 8: 144-62.
99. Yap SC, van Geuns RJ, Nemes A, et al. Rapid and accurate measurement of LV mass by biplane real-time 3D echocardiography in patients with concentric LV hypertrophy: comparison to CMR. Eur J Echocardiogr 2008; 9: 255-60.
100. **Hare JL, Jenkins C, Nakatani S, Ogawa A, Yu CM, Marwick TH. Feasibility and clinical decision-making with 3D echocardiography in routine practice. Heart 2008; 94: 440-5.**
Studio sull'impatto dell'ecocardiografia tridimensionale in tempo reale sulle decisioni cliniche nella pratica cardiologica di routine.
101. Mannaerts HF, van der Heide JA, Kamp O, Stoel MG, Twisk J, Visser CA. Early identification of left ventricular remodelling after myocardial infarction, assessed by transthoracic 3D echocardiography. Eur Heart J 2004; 25: 680-7.
102. Yang NI, Hung MJ, Cherng WJ, Wang CH, Cheng CW, Kuo LT. Analysis of left ventricular changes after acute myocardial infarction using transthoracic real-time three-dimensional echocardiography. Angiology 2008; 59: 688-94.
103. Mele D, Teoli R, Cittanti C, et al. Assessment of left ventricular volume and function by integration of simplified 3D echocardiography, tissue harmonic imaging and automated extraction of endocardial borders. Int J Cardiovasc Imaging 2004; 20: 191-202.
104. Krenning BJ, Voormolen MM, Geleijnse ML, et al. Three-dimensional echocardiographic analysis of left ventricular function during hemodialysis. Nephron Clin Pract 2007; 107: c43-c49.
105. Butter C, Wellnhofer E, Seifert M, et al. Time course of left ventricular volumes in severe congestive heart failure patients treated by optimized AV sequential left ventricular pacing alone - a 3-dimensional echocardiographic study. Am Heart J 2006; 151: 115-23.
106. Chuang ML, Hibberd MG, Salton CJ, et al. Importance of imaging method over imaging modality in noninvasive determination of left ventricular volumes and ejection fraction: assessment by two- and three-dimensional echocardiography and magnetic resonance imaging. J Am Coll Cardiol 2000; 35: 477-84.
107. Søgaard P, Egeblad H, Kim WY, et al. Tissue Doppler imaging predicts improved systolic performance and reversed left ventricular remodeling during long-term cardiac resynchronization therapy. J Am Coll Cardiol 2002; 40: 723-30.
108. Kim WY, Søgaard P, Egeblad H, Andersen NT, Kristensen B. Three-dimensional echocardiography with tissue harmonic imaging shows excellent reproducibility in assessment of left ventricular volumes. J Am Soc Echocardiogr 2001; 14: 612-7.
109. Albertsen AE, Nielsen JC, Poulsen SH, et al. Biventricular pacing preserves left ventricular performance in patients with high-grade atrio-ventricular block: a randomized comparison with DDD(R) pacing in 50 consecutive patients. Europace 2008; 10: 314-20.
110. Albertsen AE, Nielsen JC, Poulsen SH, et al. DDD(R)-pacing, but not AAI(R)-pacing induces left ventricular desynchronization in patients with sick sinus syndrome: tissue-Doppler and 3D echocardiographic evaluation in a randomized controlled comparison. Europace 2008; 10: 127-33.
111. Galzerano D, Tammaro P, Cerciello A, et al. Freehand three-dimensional echocardiographic evaluation of the effect of telmisartan compared with hydrochlorothiazide on left ventricular mass in hypertensive patients with mild-to-moderate hypertension: a multicentre study. J Hum Hypertens 2004; 18: 53-9.
112. Galzerano D, Tammaro P, del Viscovo L, et al. Three-dimensional echocardiographic and magnetic resonance assessment of the effect of telmisartan compared with carvedilol on left ventricular mass a multicenter, randomized, longitudinal study. Am J Hypertens 2005; 18: 1563-9.
113. Gopal AS, Schnellbaecher MJ, Shen Z, Boxt LM, Katz J, King DL. Freehand three-dimensional echocardiography for determination of left ventricular volume and mass in patients with abnormal ventricles: comparison with magnetic resonance imaging. J Am Soc Echocardiogr 1997; 10: 853-61.
114. Pepi M, Tamborini G, Pontone G, et al. Initial experience with a new on-line transthoracic three-dimensional technique: assessment of feasibility and of diagnostic potential. Ital Heart J 2003; 4: 544-50.
115. Correale M, Ieva R, Balzano M, Di Biase M. Real-time three-dimensional echocardiography: a pilot feasibility study in an Italian cardiologic center. J Cardiovasc Med 2007; 8: 265-73.